

Presentación del caso

Ricardo Trueba

Departamento de Resonancia y Tomografía Computada, Grupo Médico Rostagno, Diagnóstico por Imágenes, Ciudad Autónoma de Buenos Aires, Argentina

Resolución en la página 281.

Paciente de 65 años que consulta por dolor lumbar crónico, sin antecedentes clínicos. Durante la anamnesis, manifiesta que la magnitud de su dolor se fue incrementando con el tiempo. En el examen físico, presenta lumbalgia mecánica con aumento del dolor a la palpación puntual de la línea media en la charnela toracolumbar. Como estudios complementarios, se solicitan radiografías y una resonancia magnética de columna lumbar, sin medio de contraste.

HALLAZGOS E INTERPRETACIÓN DE LOS ESTUDIOS POR IMÁGENES

En la radiografía, se observa la alteración de la estructura de los cuerpos vertebrales caracterizada por radiolucidez difusa compatible con probable disminución de la densidad ósea, y colapso parcial del cuerpo vertebral de L1 a expensas del platillo vertebral superior, sin otros signos que llamen la atención. En las imágenes por resonancia magnética, se puede observar la infiltración puntiforme de la médula ósea de todos los cuerpos vertebrales y el colapso parcial crónico del cuerpo vertebral de L1 (Figura 1).

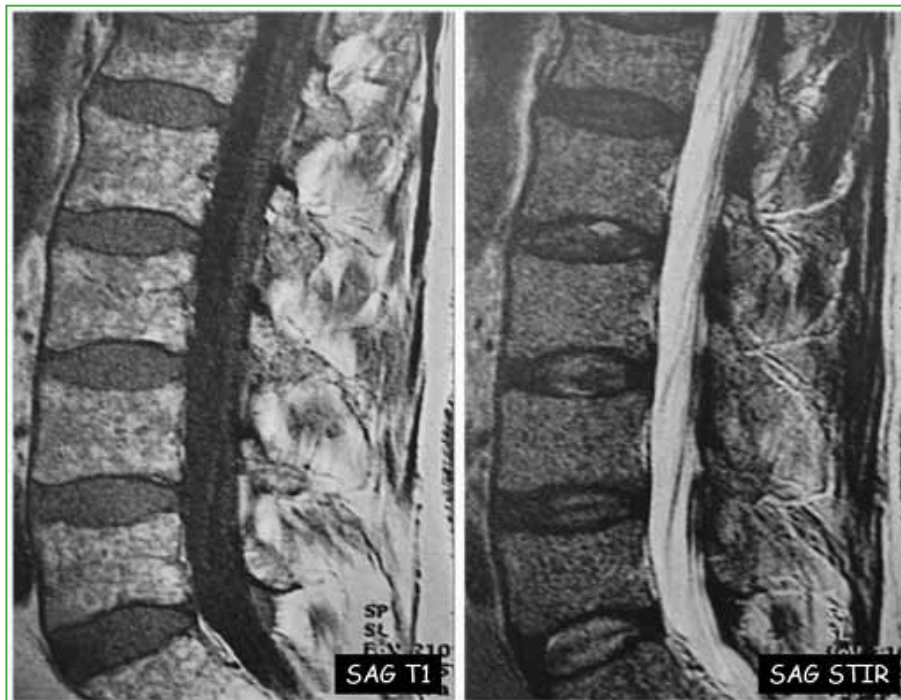


Figura 1. Resonancia magnética, corte sagital. Se observa un patrón parcheado puntiforme de baja señal en T1 y STIR (T2) en todos los cuerpos vertebrales, secundario a la infiltración de la médula ósea.

Dr. RICARDO TRUEBA • ricardotrueba@gmail.com  <https://orcid.org/0000-0001-7908-817X>

Cómo citar este artículo: Trueba R. Instrucción Ortopédica de Posgrado – Imágenes. Presentación del caso. *Rev Asoc Argent Ortop Traumatol* 2021;86(2):138. <https://doi.org/10.15417/issn.1852-7434.2021.86.2.1328>