

# Abordaje intergemelar posteromediano del platillo tibial. Descripción de la técnica quirúrgica

Matías A. Beatti, Carlos M. Zublin Guerra, Diego M. Guichet, Tomás S. Pellecchia

Servicio de Ortopedia y Traumatología, Hospital Médico Policial Churrucá-Visca, Ciudad Autónoma de Buenos Aires, Argentina

## RESUMEN

**Introducción:** Se han publicado múltiples abordajes para el tratamiento de las fracturas que involucran las columnas posteriores de los platillos tibiales. Presentamos un abordaje anatómico intergemelar para tratar todas las fracturas con compromiso del componente posterior. Este procedimiento permite el acceso con visualización completa de toda la región posterior facilitando la reducción y colocación del material de osteosíntesis necesario para lograr la configuración más estable. Se describe el abordaje intergemelar posteromediano de acceso al platillo tibial descrito por nuestro equipo. **Conclusiones:** Consideramos que esta vía de abordaje representa una opción por tener en cuenta al tratar fracturas que afecten ambas columnas posteriores, alguna de ellas de manera aislada o la inserción tibial del ligamento cruzado posterior. Si bien las estructuras neurovasculares requieren atención constante durante el acto quirúrgico, la visión directa de ellas y su protección meticulosa, realizada por cirujanos experimentados, reduce al mínimo el riesgo de lesión y su manipulación no es una contraindicación para la elección de esta vía.

**Palabras clave:** Fracturas de platillo tibial; abordaje intergemelar; abordaje posteromediano; abordaje posterior del platillo tibial; osteosíntesis.

**Nivel de Evidencia:** IV

## Posteromedial Intergastrocnemius Approach to the Tibial Plateau. Description of the Surgical Technique

## ABSTRACT

**Introduction:** There are multiple approaches described in the literature for the treatment of fractures that involve the posterior columns of the tibial plateau. We present an anatomical intergastrocnemius approach for the treatment of all fractures involving the posterior component. It allows access with complete visualization of the entire posterior region, facilitating the reduction and placement of the osteosynthesis material necessary to achieve the most stable configuration. **Surgical technique:** We describe the posteromedial intergastrocnemius approach to access the tibial plateau performed by our team. **Conclusion:** We consider that this approach represents an option to consider when treating fractures that affect both posterior columns, some of them in isolation, or the tibial insertion of the PCL. Although the neurovascular structures require constant attention during the surgical procedure, their direct vision and their meticulous protection, performed by experienced surgeons, minimizes the risk of injury, and their manipulation is not a contraindication for using this approach.

**Key words:** Tibial plateau fractures; intergastrocnemius approach; posteromedial tibial plateau approach; posterior tibial plateau approach; tibial plateau osteosynthesis.

**Level of Evidence:** IV

Recibido el 13-9-2021. Aceptado luego de la evaluación el 4-2-2022 • Dr. MATÍAS A. BEATTI • dr.beatti@hotmail.com  <https://orcid.org/0000-0001-9575-6473>

**Cómo citar este artículo:** Beatti MA, Zublin Guerra CM, Guichet DM, Pellecchia TS. Abordaje intergemelar posteromediano del platillo tibial. Descripción de la técnica quirúrgica. *Rev Asoc Argent Ortop Traumatol* 2022;87(2):273-284. <https://doi.org/10.15417/issn.1852-7434.2022.87.2.1437>

## INTRODUCCIÓN

Se han publicado múltiples abordajes descritos para el tratamiento de las fracturas que involucran las columnas posteriores de los platillos tibiales. El 7% de todas las fracturas del platillo tibial comprometen la columna posterolateral,<sup>1</sup> lo que, por su particularidad anatómica, resulta de difícil acceso. Hasta la fecha, no se ha descrito sobre un único abordaje que permita el tratamiento de todo este sector. Los principios del manejo de toda fractura de platillos tibiales se basan en la reconstrucción anatómica de la superficie articular, el restablecimiento del eje mecánico y longitud de la tibia en los planos coronal y sagital, y la estabilidad absoluta para permitir la movilización precoz y evitar el colapso articular.<sup>2</sup>

Durante muchos años, las fracturas de los platillos tibiales se trataron solamente por vía anterior o utilizando una vía posterointerna que permitía, con cierta limitación, estabilizar la columna posteromedial. Se desestimaba el uso de accesos posteriores por su dificultad técnica asociada a altas tasas de complicaciones. La cirugía en la región posterior de la rodilla puede ser desafiante debido a la presencia de estructuras neurovasculares en riesgo, como el nervio tibial, la arteria y vena poplíteas, el nervio cutáneo sural lateral y medial, el paquete vascular tibial anterior (conocido como trifurcación) y el nervio peroneo común, por lo que se la utilizaba poco en la práctica habitual. Un abordaje posterior seguro y exitoso requiere de un conocimiento anatómico detallado de la localización de esas estructuras y sus posibles variantes.<sup>2-4</sup> Tomaszewski y cols.<sup>5</sup> proponen una clasificación basada en las variaciones del nacimiento de la arteria tibial anterior en relación con el músculo poplíteo. Consideramos que es muy útil conocerla para disminuir riesgos de lesión vascular.

En la actualidad, se utiliza la tomografía multiplanar con reconstrucción en 3D para visualizar correctamente el compromiso articular.<sup>6-10</sup> Sobre la base de estos nuevos avances en imágenes, Luo y cols.<sup>11</sup> plantearon la teoría de las tres columnas, remarcando la relevancia de las fracturas orientadas en el plano coronal. Chang y cols.<sup>12</sup> propusieron dividir la superficie articular en cuatro cuadrantes para comprender mejor estas lesiones.

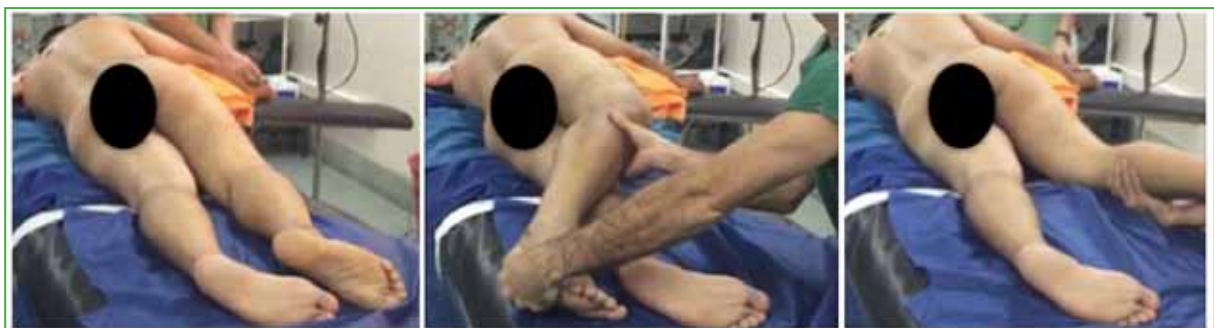La nueva clasificación de Kfuri y Schatzker<sup>13</sup> reúne estos conceptos e introduce la idea “del plano principal de la fractura”. El reconocimiento del plano principal de la fractura resulta esencial para una correcta planificación preoperatoria, como así también a la hora de definir la posición del paciente, la decisión del abordaje quirúrgico y determinar dónde colocar el material de osteosíntesis para alcanzar la fijación más estable.

Sabemos que, para alcanzar una correcta estabilización del anillo tibial, es imprescindible la colocación del material de osteosíntesis en el plano de la fractura.<sup>13,14</sup> El acceso directo al foco de fractura es la única manera de lograrlo. En casos de compromiso de las columnas posteriores, no tratarlas por acceso directo deriva en una mala reducción y una estabilización insuficiente que se traduce en peores resultados funcionales.<sup>15</sup>

El objetivo de este estudio es presentar un abordaje anatómico intergemelar para tratar todas las fracturas con compromiso del componente posterior. Este abordaje permite un acceso con visualización completa de toda la región posterior facilitando la reducción y colocación del material de osteosíntesis necesario para lograr la configuración más estable.

## Técnica quirúrgica

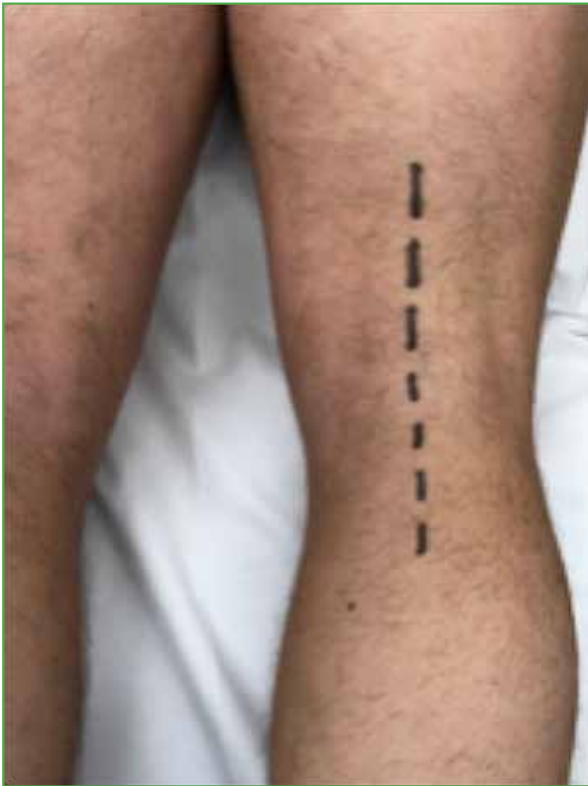*Posición del paciente:* La posición de elección fue el decúbito ventral, con posterior cambio de posición para el abordaje anterior pararrotuliano lateral o medial según el compromiso y la necesidad de colocación de implantes, o una posición flotante (*floating position*) (Figura 1) que permite modificar la posición del paciente con rotación externa e interna del miembro afectado sin necesidad de cambiar los campos quirúrgicos.



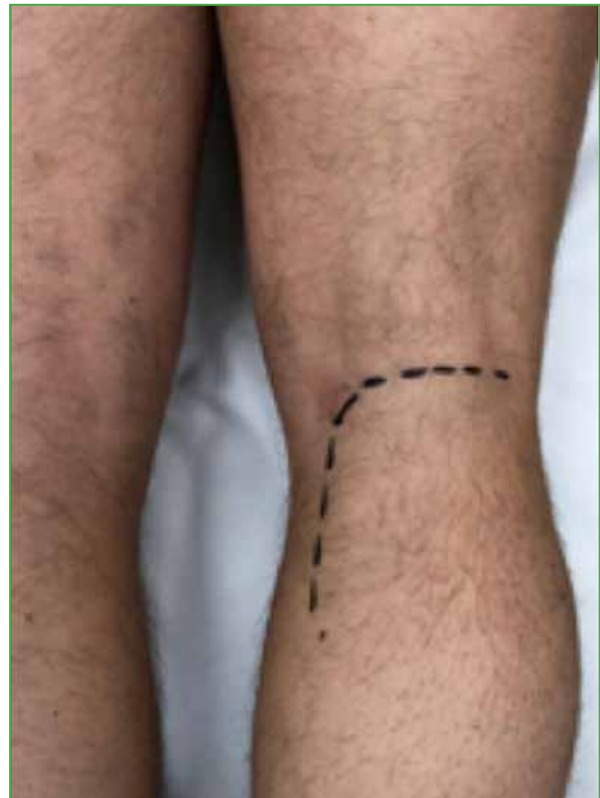**Figura 1.** Posición flotante (*floating position*). Permite los cambios de posición del miembro en el acto intraoperatorio para el acceso al platillo posterior y anterior, según necesidad.

*Descripción del abordaje:* Paciente bajo anestesia subaracnoidea (bloqueo raquídeo). Se prefiere no utilizar manguito hemostático, esto facilita reconocer las estructuras vasculares, protegerlas durante el acto quirúrgico, realizar una correcta hemostasia y las ligaduras necesarias para la liberación y movilización del paquete poplíteo. Así mismo, facilita el cierre sin edema de partes blandas y reducir al mínimo las posibilidades de trombosis venosa profunda.

*Incisión en la piel:* Se realiza de elección un abordaje vertical centrado en la línea media tomando como referencia el relieve cutáneo del intervalo gemelar (Figura 2). Su extensión tanto proximal como distal será a demanda según lo requiera la fractura. Se puede recurrir también a un abordaje de piel en forma de L invertida con rama longitudinal a nivel medial y rama transversal a nivel del pliegue (Figura 3).

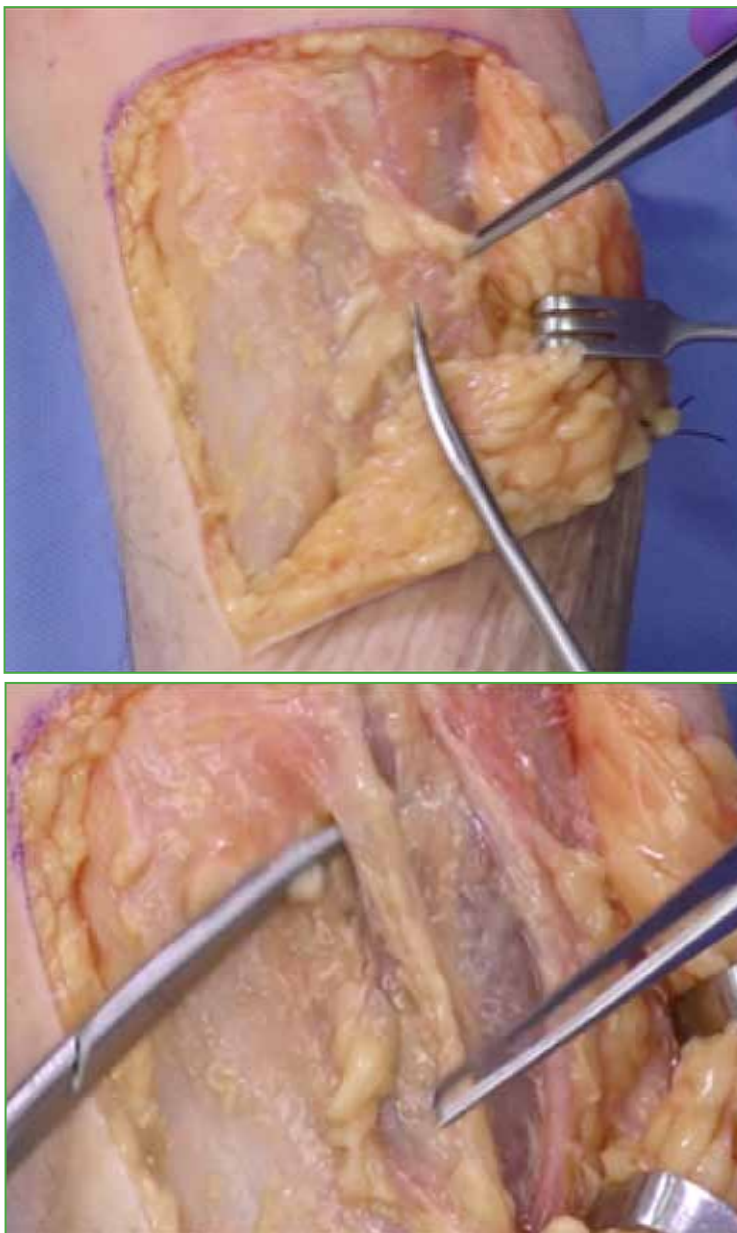


**Figura 2.** Marcación dermográfica de la vía de abordaje medio posterior.



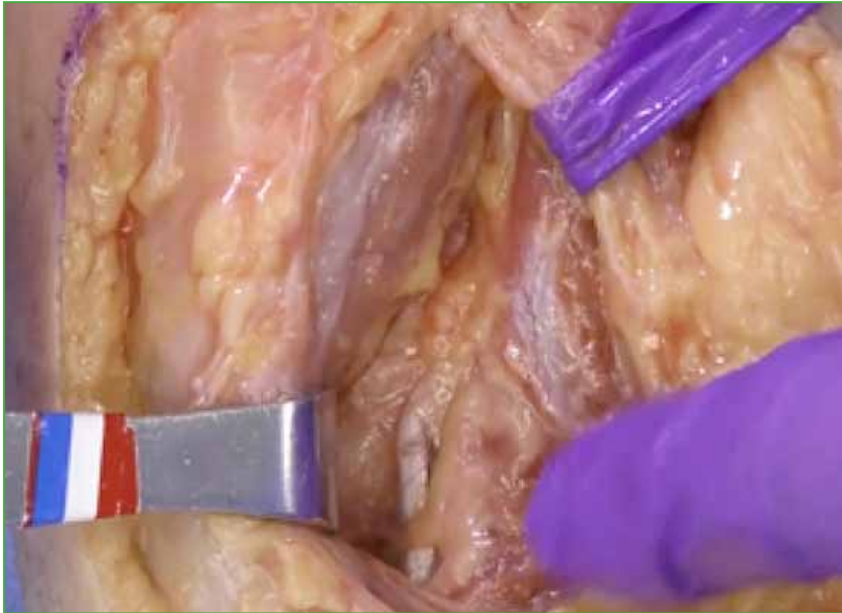**Figura 3.** Marcación dermográfica de la vía de abordaje posterior en L invertida.

Se secciona la fascia superficial y se visualiza inmediatamente la vena safena menor junto al nervio cutáneo sural que discurren por sobre el espacio intergemelar (Figura 4).

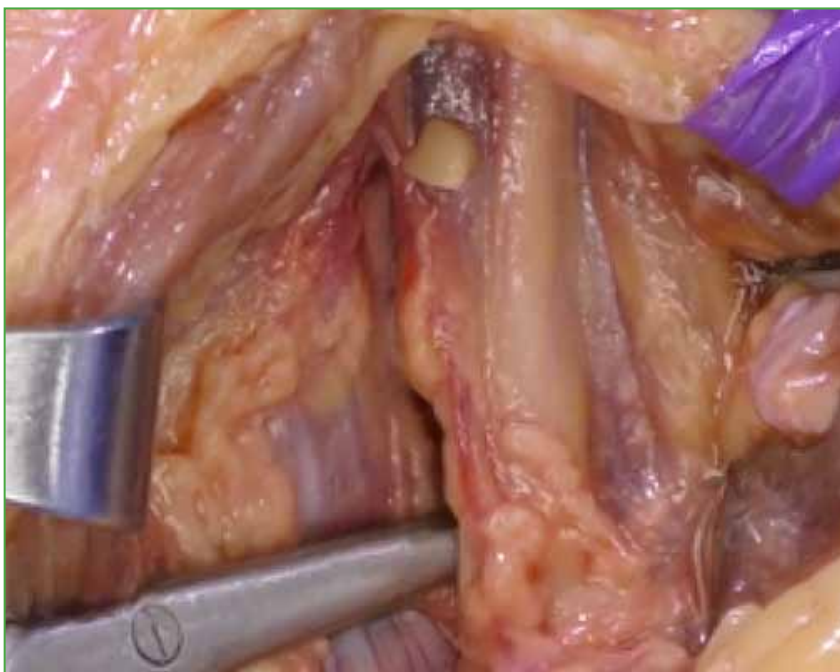


**Figura 4.** Apertura de la fascia superficial, visualización de la vena safena menor y el nervio cutáneo sural, y liberación para su reparación.

Mediante divulsión roma se separan los vientres gemelares exponiendo en su profundidad, el paquete poplíteo (Figuras 5 y 6). Su liberación para movilizarlo suele requerir la ligadura de sus ramas geniculares inferomedial e inferolateral sin perjuicio de comprometer la irrigación de este sector anatómico debido a sus múltiples anastomosis. Es recomendable realizar esta maniobra con leve flexión de la rodilla para evitar la tensión de este. Si es necesario, se puede extender la liberación hasta el anillo del sóleo. Se debe tener especial cuidado con el nervio propio del gemelo medial cuya lesión iatrogénica puede implicar su deservación con la consiguiente atrofia.

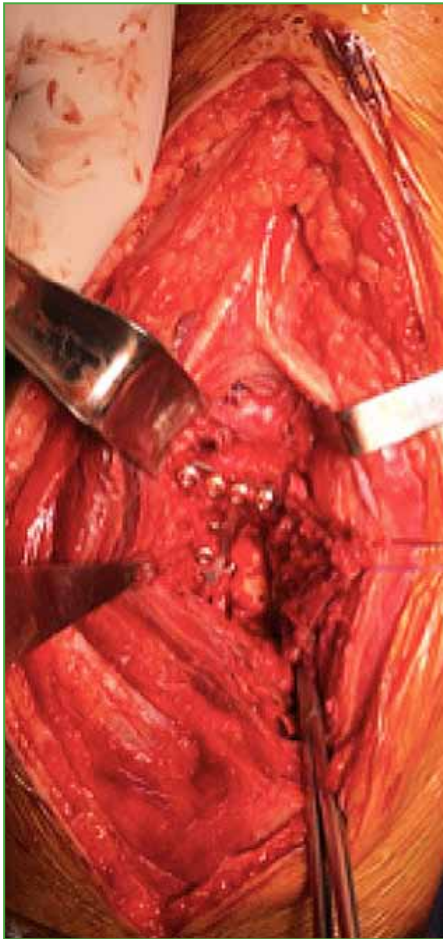


**Figura 5.** Divulsión roma de ambos vientres del gemelo realizada con el dedo índice.



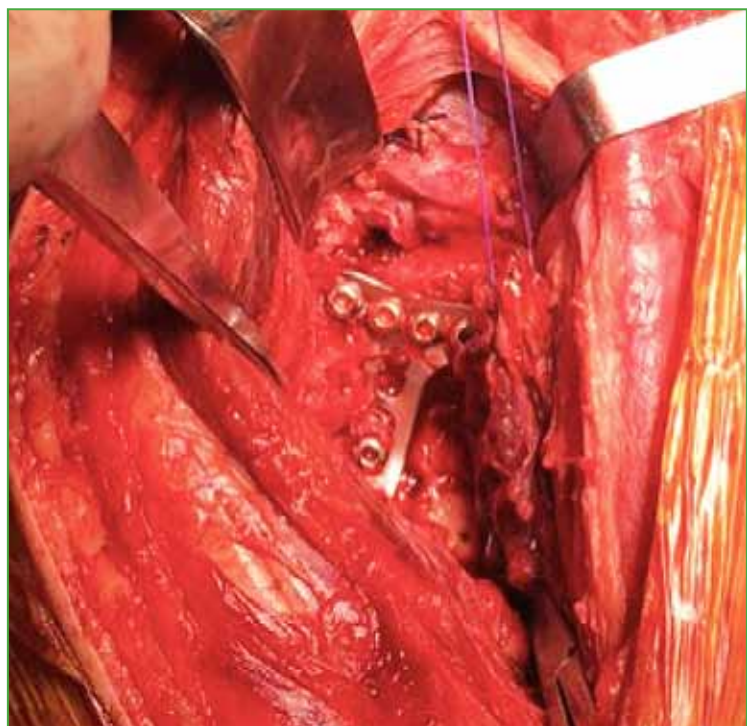
**Figura 6.** Reconocimiento del paquete y su liberación. Si es necesario, se realiza la ligadura a demanda de sus colaterales para poder movilizar el paquete según necesidad.

Utilizando un separador romo puede lateralizarse o medializarse, según sea necesario, el paquete poplíteo dejando conformadas así dos ventanas de trabajo triangulares, una medial y una lateral. La ventana medial se halla enmarcada por el paquete poplíteo (arteria) en su lado lateral, y el semimembranoso y el vientre medial del gemelo (Figura 7). La ventana lateral está enmarcada por el paquete poplíteo (nervio) en su lado medial, el bíceps femoral y el vientre lateral del gemelo (Figura 8).

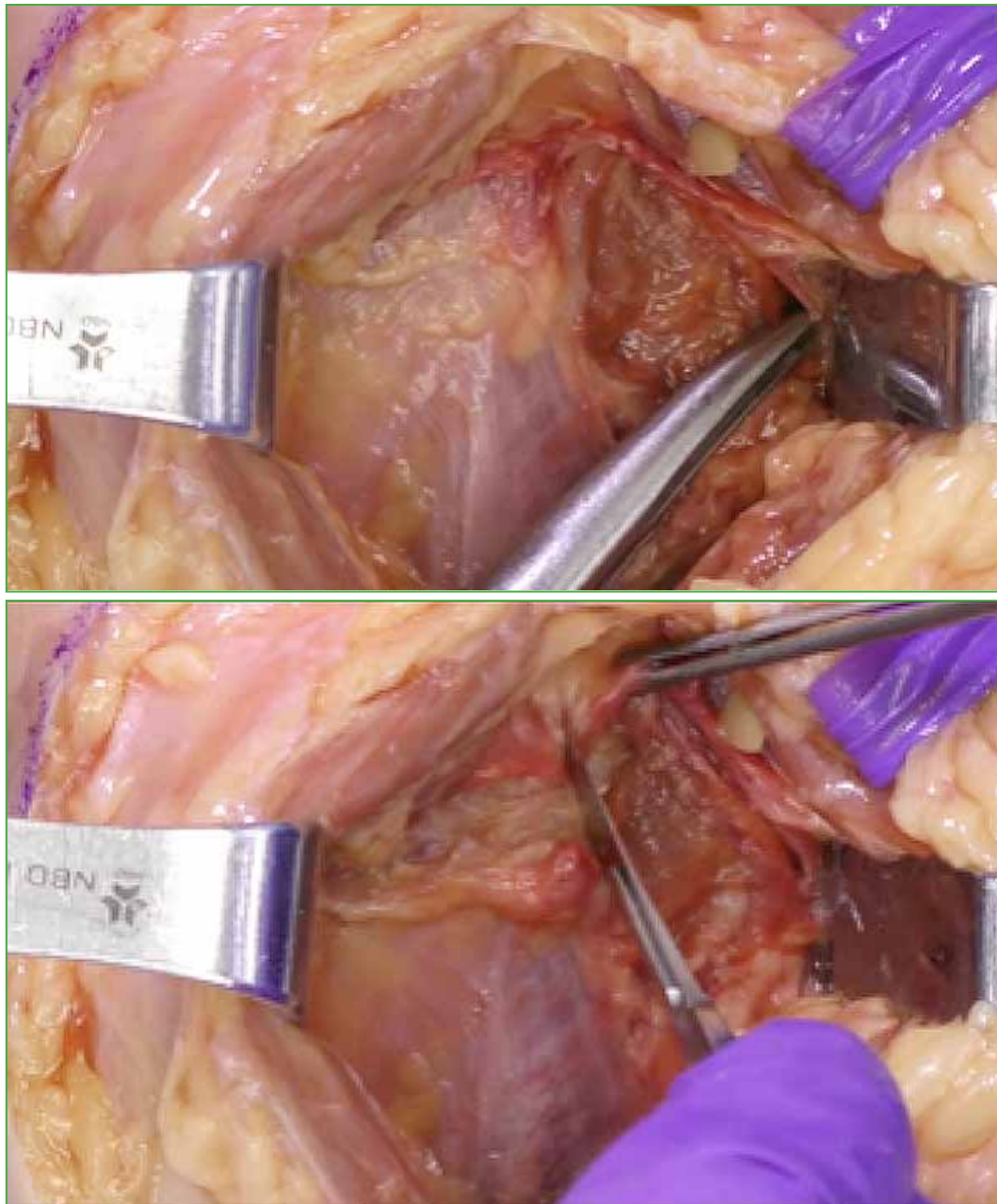


**Figura 7.** Se observa la ventana medial en su exposición completa. El paquete poplíteo se visualiza del lado derecho de la imagen configurando la base de un triángulo con sus lados compuestos por el gemelo interno y el semimembranoso en su parte superior.

**Figura 8.** Se observa la ventana lateral en su exposición completa. La imagen no corresponde al mismo espécimen dado que la fractura no requería alcanzar la pared posterolateral. Se observa cómo el paquete poplíteo es desplazado hacia medial conformando la ventana con base en él, su lado superior formado por el bíceps crural y el nervio peroneo común (ciático poplíteo externo) y su lado inferior por el gemelo externo.



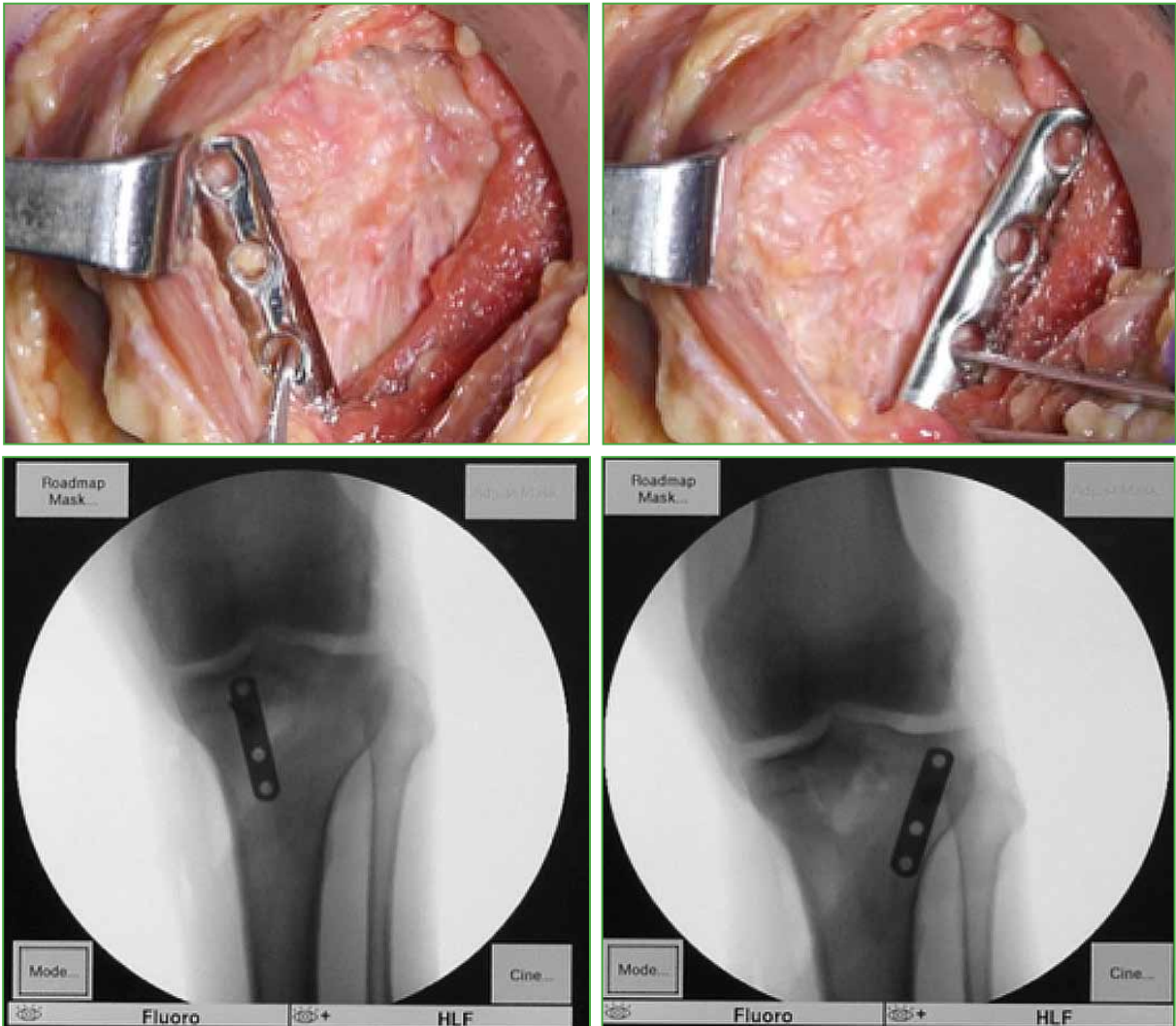
Para ampliar el abordaje se puede realizar una tenotomía de una u otra cabeza de los gemelos con reparo para su posterior reinscripción. El plantar delgado puede escindirise en la ventana lateral. La disección del músculo poplíteo se efectúa desde su inserción en el borde medial en dirección superolateral hacia el borde posterior del platillo externo (Figura 9).



**Figura 9.** Se observa la disección del músculo poplíteo desde el extremo lateral del borde articular del platillo hacia medial para permitir exponer la cara posterior del platillo.







**Figura 11.** Se observan las caras posterior y lateral, y la posible colocación del material de osteosíntesis, junto con los controles radioscópicos.

## DISCUSIÓN

Las fracturas del platillo tibial representan alrededor del 1% de todas las fracturas; el 55-70% corresponde al platillo lateral; el 10-23%, al medial y el 30% involucra a ambos.<sup>16</sup> El estudio de Yang y cols.<sup>1</sup> permitió conocer que de todas de las lesiones de la columna posterior, el 45,7% compromete la columna posteromedial; el 35,1%, la columna posterolateral y el 19,2%, ambas columnas posteriores.

Cabe resaltar la importancia de entender las variables anatómicas de la arteria poplítea y sus ramas según lo descrito por Tomaszewski y cols.,<sup>5</sup> y Bose y Ramanathan<sup>17</sup>. Los primeros proponen la clasificación basada en el nacimiento de la arteria tibial anterior y sus variantes. Consideramos que es importante conocerla, a fin de evitar cualquier riesgo de lesión vascular. Sugerimos incluir un estudio angiotomográfico a modo de planificación prequirúrgica.

Tradicionalmente la reducción abierta y fijación interna se realiza por abordajes anterolateral y medial. Inicialmente se desalentaron los abordajes posteriores por su dificultad técnica tanto por la compleja anatomía de la región, como por el elevado riesgo de lesión iatrogénica tanto vascular como nerviosa. Actualmente no realizar la estabilización adecuada de los fragmentos por vía posterior se entiende como un fracaso en el tratamiento de la fractura, debido a los peores resultados funcionales.<sup>18</sup>

En la década de 1960, Trickey<sup>19</sup> describió el uso de un intervalo similar al abordaje propuesto por nuestro equipo para la re inserción del ligamento cruzado posterior. Su campo de trabajo resultaba muy limitado y, debido a su uso, no eran necesarias las modificaciones introducidas por nuestro equipo para la extensión del abordaje o la apertura del músculo poplíteo a fin de lograr alcanzar la región posterolateral.

En 1993, Hoppenfeld y DeBoer<sup>20</sup> describieron un abordaje posteromedial que inicialmente no lo utilizaron para el tratamiento de las fracturas. Continuando esta línea de trabajo, De Boeck y Opdecam,<sup>21</sup> en 1997, publicaron un artículo con siete pacientes tratados por esta vía. Georgiadis<sup>22</sup> trató a cuatro pacientes con doble abordaje, anterior y posteromedial, para dicho fragmento.

En 1997, Lobenhoffer y cols.<sup>10</sup> describen un abordaje que permite un acceso a la región posteromedial del platillo tibial y el ligamento cruzado posterior, reproducible y relativamente seguro en términos vasculares, al utilizar el intervalo entre la pata de ganso y el gemelo interno. Tiene como limitación que no permite alcanzar la región posterolateral. Paralelamente describen un abordaje posterolateral con osteotomía del cuello peroneo, que mejora el acceso limitado descrito por Minkoff para el tratamiento de un osteoma osteoide y luego modificado para tratar fracturas junto a Jaffe y Menendez.<sup>23</sup> La osteotomía del peroné proximal logra un campo de trabajo aceptable, pero resulta un procedimiento traumático que agrega comorbilidades, como la liberación del ángulo posteroexterno, la gran desperiostización, con importantes estructuras en riesgo, como el nervio peroneo común (ciático poplíteo externo).

En 2010, Frosch y Balcarek<sup>24</sup> describieron una vía sin osteotomía del peroné que permite un adecuado acceso visual y disminuye la lesión iatrogénica de las partes blandas y estructuras del ángulo posteroexterno. Al utilizar el intervalo entre el músculo bíceps crural y la cabeza del gastrocnemio lateral resulta necesaria la identificación del nervio peroneo común (ciático poplíteo externo) y su movilización en el acto quirúrgico, con el riesgo de una posible lesión intraoperatoria.

Nuestro abordaje utiliza el intervalo intergemelar situado anatómicamente en una ubicación mediana que permite acceder a ambas columnas posteriores a la vez. Ofrece así un campo quirúrgico adecuado que hace posible una correcta visualización que simplifica alcanzar una reducción y estabilización adecuadas. La posibilidad de extenderlo y de usar el paquete poplíteo como elemento móvil, medializándolo para generar una segunda ventana de trabajo, resulta útil cuando la simple lateralización es insuficiente para alcanzar cómodamente el ángulo posteroexterno. Esto permite con un único abordaje tratar todas las fracturas que involucren las columnas posteriores y lo convierte en una vía de trabajo reproducible, útil y versátil. La presencia del paquete poplíteo en el campo operatorio nos permite su correcta protección alcanzando un nivel de seguridad alto.

## CONCLUSIONES

Consideramos que esta vía de abordaje representa una opción por tener en cuenta al tratar fracturas que afecten ambas columnas posteriores, alguna de ellas de manera aislada o la inserción tibial del ligamento cruzado posterior. Si bien las estructuras neurovasculares requieren atención constante durante el acto quirúrgico, su visión directa y su protección meticulosa, en manos de cirujanos experimentados, reduce al mínimo el riesgo de lesión y su manipulación no es una contraindicación para la elección de esta vía.

Conflicto de intereses: Los autores no declaran conflictos de intereses.

ORCID de C. M. Zublin Guerra: <https://orcid.org/0000-0002-7333-8219>  
ORCID de D. M. Guichet: <https://orcid.org/0000-0003-4259-0179>

ORCID de T. S. Pellecchia: <https://orcid.org/0000-0002-6070-9690>

## BIBLIOGRAFÍA

1. Yang G, Zhai Q, Zhu Y, Sun H, Putnis S, Luo C. The incidence of posterior tibial plateau fracture: an investigation of 525 fractures by using a CT-based classification system. *Arch Orthop Trauma Surg* 2013;133(07):929-34. <https://doi.org/10.1007/s00402-013-1735-4>
2. Scheu Gonçalves M, Carredano González X, Colmenares Sandoval O, Yáñez Lagos C, Donoso Martínez R, et al. Principios quirúrgicos en fracturas de platillos tibiales con compromiso de columna posterior. *Rev Chil Ortop Traumatol* 2018;59(01):22-34. <https://doi.org/10.1055/s-0038-1641563>
3. Berihu BA, Debeb YG. Anatomical variation in bifurcation and trifurcations of sciatic nerve and its clinical implications: in selected university in Ethiopia. *BMC Res Notes* 2015;8(01):633. <https://doi.org/10.1186/s13104-015-1626-6>
4. Kim D, Orron DE, Skillman JJ. Surgical significance of popliteal arterial variants. A unified angiographic classification. *Ann Surg* 1989;210(06):776-81. <https://doi.org/10.1097/0000658-198912000-00014>
5. Tomaszewski KA, Popelsuzko P, Graves M, Pekala P, Henry B, Roy J, et al. The evidence-based surgical anatomy of the popliteal artery and the variations in its branching patterns. *J Vasc Surg* 2017;65(2):521-529.e6. <https://doi.org/10.1016/j.jvs.2016.01.043>
6. Hackl W, Riedl J, Reichkendl M, Benedetto KP, Freund M, Bale R. Preoperative computerized tomography diagnosis of fractures of the tibial plateau. *Unfallchirurg* 2001;104(6):519-23. <https://doi.org/10.1007/s001130170115>
7. Brunner A, Horisberger M, Ulmar B, Hoffmann A, Babst R. Classification systems for tibial plateau fractures; does computed tomography scanning improve their reliability? *Injury* 2010;41(2):173-8. <https://doi.org/10.1016/j.injury.2009.08.016>
8. Doornberg JN, Rademakers MV, van den Bekerom MP, Kerkhoffs GM, Ahn J, Steller EP, et al. Two-dimensional and three-dimensional computed tomography for the classification and characterization of tibial plateau fractures. *Injury* 2011;42(12):1416-25. <https://doi.org/10.1016/j.injury.2011.03.025>
9. Castiglia MT, Nogueira-Barbosa MH, Messias AMV, Salim R, Fogagnolo F, Schatzker J, et al. The impact of computed tomography on decision making in tibial plateau fractures. *J Knee Surg* 2018;31(10):1007-14. <https://doi.org/10.1055/s-0038-1627464>
10. Lobenhoffer P, Gerich T, Bertram T, Lattermann C, Pohlemann T, Tscherner H, et al. Treatment of posterior tibial plateau fractures via posteromedial and posterolateral exposures. *Unfallchirurg* 1997;100(12):957-67. <https://doi.org/10.1007/s001130050218>
11. Luo CF, Sun H, Zhang B, Zeng BF. Three-column fixation for complex tibial plateau fractures. *J Orthop Trauma* 2010;24(11):683-92. <https://doi.org/10.1097/BOT.0b013e3181d436f3>
12. Chang SM, Hu SJ, Zhang YQ, Yao MW, Ma Z, Wang X, et al. A surgical protocol for bicondylar four-quadrant tibial plateau fractures. *Int Orthop* 2014;38(12):2559-64. <https://doi.org/10.1007/s00264-014-2487-7>
13. Kfuri M, Schatzker J. Revisiting the Schatzker classification of tibial plateau fractures. *Injury* 2018;49(12):2252-63. <https://doi.org/10.1016/j.injury.2018.11.010>
14. Müller M, Algöwer M, Schneider R, Willeneger H. *Manual of internal fixation. Techniques recommended by the AO-ASIF group*. Springer-Verlag Science & Business Media; 1991.
15. Zeng ZM, Luo CF, Putnis S, Zeng BF. Biomechanical analysis of posteromedial tibial plateau split fracture fixation. *Knee* 2011;18(1):51-4. <https://doi.org/10.1016/j.knee.2010.01.006>
16. Purnell ML, Larson AI, Schnetzler KA, Harris NL, Pevny T. Diagnosis and surgical treatment of Schatzker type IV variant biplanar medial tibial plateau fractures in alpine skiers. *Tech Knee Surg* 2007;6(1):17-28. Disponible en: <http://citeseerx.ist.psu.edu/viewdoc/download?doi=10.1.1.622.1809&rep=rep1&type=pdf>
17. Bose E, Ramanathan V. Anatomical variations and morphometric analysis of popliteal artery and its terminal branches in south indian population. *Int J Anat Res* 2017;5(3.3):4388-93. <https://doi.org/10.16965/ijar.2017.346>
18. Van den Berg J, Reul M, Nunes Cardozo M, Starvoyt A, Geusens E, et al. Functional outcome of intra-articular tibial plateau fractures: the impact of posterior column fractures. *Int Orthop* 2017;41(09):1865-73. <https://doi.org/10.1007/s00264-017-3566-3>
19. Trickey EL. Rupture of the posterior cruciate ligament of the knee. *J Bone Joint Surg Br* 1967;50(2):334-41. PMID: 5651340
20. Hoppenfeld S, DeBoer P. *Surgical exposures in Orthopaedics*. 2<sup>nd</sup> ed. Philadelphia, PA: Lippincott Williams Wilkins; 1994.

21. De Boeck H, Opdecam P. Posteromedial tibial plateau fractures. Operative treatment by posterior approach. *Clin Orthop Relat Res* 1995;320:125-8. PMID: 7586815
22. Georgiadis G. Combined anterior and posterior approaches for complex tibial plateau fractures. *J Bone Joint Surg Br* 1994;76(2):285-9. PMID: 8113294
23. Minkoff J, Jaffe L, Menendez L. Limited posterolateral surgical approach to the knee for excision of osteoid osteoma. *Clin Orthop Relat Res* 1987;(223):237-46. PMID: 3652582
24. Frosch KH, Balcarek P, Walde T, Stürmer KM. A new posterolateral approach without fibula osteotomy for the treatment of tibial plateau fractures. *J Orthop Trauma* 2010;24(8):515-20. <https://doi.org/10.1097/BOT.0b013e3181e5e17d>