

Apraxia severa por atrapamiento del nervio radial en el brazo: “síndrome de Lotem”. Presentación de un caso

Juan Martín Patiño,* Alexis Fernández,** Nicolás P. Mondino,** Alberto L. Garay,** Bernardo Andrés,** Carlos E. Martínez,** Igor Orsolini**

*Servicio de Cirugía de Mano y Miembro Superior, Departamento de Ortopedia y Traumatología, Hospital Militar Central “Cirujano Mayor Cosme Argerich”, Ciudad Autónoma de Buenos Aires, Argentina

**Cirugía de Miembro Superior, Instituto Dupuytren, Ciudad Autónoma de Buenos Aires, Argentina

RESUMEN

Se presenta el caso de un hombre de 57 años que consulta por parálisis alta del nervio radial, con dolor y prueba de Tinel positiva en la cara lateral del brazo dominante, de inicio súbito, luego de grandes esfuerzos musculares repetitivos, sin mejoría clínica al tercer mes de evolución. Se realizó un tratamiento quirúrgico descompresivo. El paciente tuvo una rápida recuperación a partir del séptimo día, y remisión completa a los 25 días de la cirugía. **Conclusión:** El atrapamiento del nervio radial en el brazo es un cuadro poco frecuente. Según los estudios publicados, la evolución clínica es variada, pero si no hay remisión o la evolución de la parálisis no es favorable en 3 meses, creemos que la cirugía es el tratamiento de elección.

Palabras clave: Nervio radial; síndrome de Lotem; apraxia; atrapamiento nervioso.

Nivel de Evidencia: IV

Severe Apraxia due to Entrapment of the Radial Nerve in the Arm: “Lotem Syndrome” Case Report

ABSTRACT

We present the case of a 57-year-old male patient who consulted for high radial nerve palsy, with pain and positive Tinel test on the lateral side of the dominant arm, of sudden onset after great repetitive muscular efforts, without clinical improvement after three months of evolution. A decompressive surgical treatment was performed, presenting a rapid recovery since the 7th day and full recovery after 25 postoperative days. **Conclusion:** The entrapment of the radial nerve in the arm is a rare pathology and its clinical presentation may vary. We consider that in the face of no remission or favorable evolution of paralysis within the first three months of conservative treatment, surgery should be performed.

Key words: Radial nerve; Lotem syndrome; nerve apraxia; nerve entrapment.

Level of Evidence: IV

INTRODUCCIÓN

La parálisis alta del nervio radial por atrapamiento tras esfuerzos musculares repetidos es un cuadro inusual y existe escasa evidencia publicada sobre su tratamiento y evolución.

El nervio radial ingresa en el brazo a través del triángulo humerotricipital para formar parte del contenido del canal de torsión en íntima relación con la cara posterior de la diáfisis humeral. Entre 11 y 13 cm proximal al epicóndilo lateral, el nervio atraviesa el tabique intermuscular externo de posterior a anterior, en dirección a la corredera parabicipital lateral.¹⁻³ El orificio que da lugar al paso del nervio del compartimento muscular posterior al anterior del brazo se corresponde con un posible sitio de compresión o distracción del nervio.^{1,3} Se conoce como síndrome de Lotem⁴ a la neuropatía compresiva del nervio radial a dicho nivel. Esta afectación produce, según la gravedad de la compresión, una parálisis de extensores de la muñeca y de los cinco dedos de la mano, generando una apraxia severa y una incapacidad significativa para desarrollar las actividades de la vida diaria.^{3,4}

Recibido el 17-1-2022. Aceptado luego de la evaluación el 19-5-2022 • Dr. JUAN MARTÍN PATIÑO • jmpaty2@yahoo.com.ar

 <https://orcid.org/0000-0002-9036-0442>

Cómo citar este artículo: Patiño JM, Fernández A, Mondino NP, Garay AL, Andrés B, Martínez CE, Orsolini I. Apraxia severa por atrapamiento del nervio radial en el brazo: “síndrome de Lotem”. Presentación de un caso. *Rev Asoc Argent Ortop Traumatol* 2022;87(4):534-539. <https://doi.org/10.15417/issn.1852-7434.2022.87.4.1494>

El objetivo de este artículo es comunicar el caso de un paciente con apraxia severa del nervio radial por atrapamiento en el brazo, que tuvo una rápida recuperación luego del tratamiento quirúrgico.

CASO CLÍNICO

Hombre de 57 años que consultó en nuestra institución, por dolor (8 puntos en la escala analógica visual) en la cara lateral del tercio medio del brazo, de inicio súbito tras realizar trabajos de albañilería con esfuerzos repetidos, de tres meses de evolución. En el examen físico, se constataron signos de parálisis motora del compartimento dorsal del antebrazo, con impotencia para la extensión de la muñeca y los dedos correspondientes al grado M0 de la escala *Medical Research Council* (MRC) para fuerza muscular, sin compromiso para la extensión del codo. La movilidad pasiva de codo, muñeca y mano era completa. Además, tenía hipoestesia en el dorso del antebrazo y la mano en el territorio del nervio radial. La prueba de Tinel resultó positiva a la percusión de la región lateral del brazo, principalmente en un punto ubicado a 11 cm, aproximadamente, hacia proximal del epicóndilo lateral. El cuestionario QuickDASH (*Disabilities of the Arm, Shoulder and Hand*) en la primera consulta arrojó un puntaje de 77,3 (Figura 1).

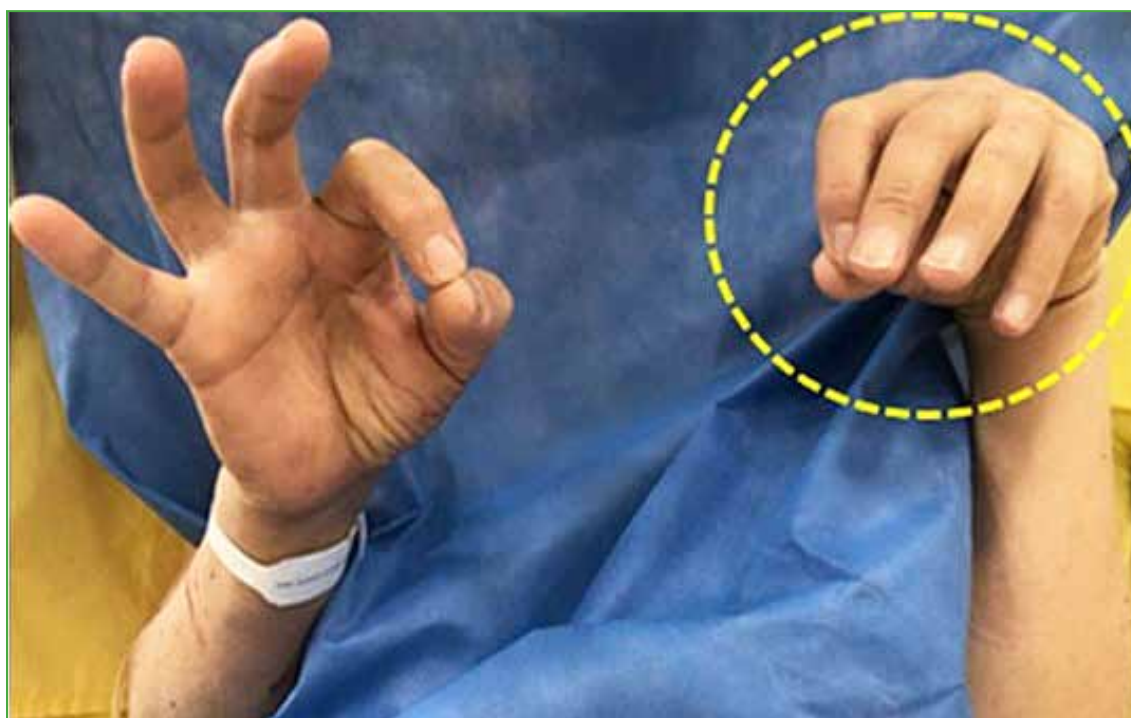

Figura 1. Imagen clínica en el preoperatorio inmediato. Se observa flexión de la muñeca y los dedos por apraxia motora del nervio radial.

Inicialmente, mientras se aguardaban los resultados de estudios por imágenes y la electromiografía, se indicó un tratamiento conservador que consistió en reposo con férula termoplástica en extensión de muñeca y antiinflamatorios no esteroides, además de terapia ocupacional para mantener una movilidad pasiva completa de la muñeca y los dedos, y fisioterapia con sesiones semanales de electroestimulación.

La electromiografía a los tres meses del comienzo del cuadro informó lesión severa del nervio radial con posible axonotmesis.

Se descartaron masas de tejido circundante que pudieran comprimir el nervio radial en su recorrido mediante un par radiográfico y resonancia magnética, la cual confirmó un nervio radial íntegro.

Con los estudios solicitados y sin evidencia de signos clínicos de recuperación motora o sensitiva, se indicó la exploración quirúrgica.

Se practicó un abordaje lateral longitudinal de brazo de 6 cm centrado en el punto álgido. Se continuó con una disección profunda siguiendo el tabique intermuscular lateral. Luego se identificó el nervio radial en la salida del canal de torsión. Se lo observó comprimido, entre el tabique intermuscular externo y las fibras musculares dependientes del vasto externo del músculo tríceps. Los vasos del perineuro radial se visualizaron congestivos sin evidencia de formación de un neuroma. Además, los signos de compresión se incrementaban en forma dinámica, luego de la flexión del codo y la pronación del antebrazo. Se procedió a su liberación tras escindir el tejido circundante. Por último, se realizó una neurólisis bajo magnificación (con lupas) de 3 cm proximal y distal a la zona de compresión (Figura 2).

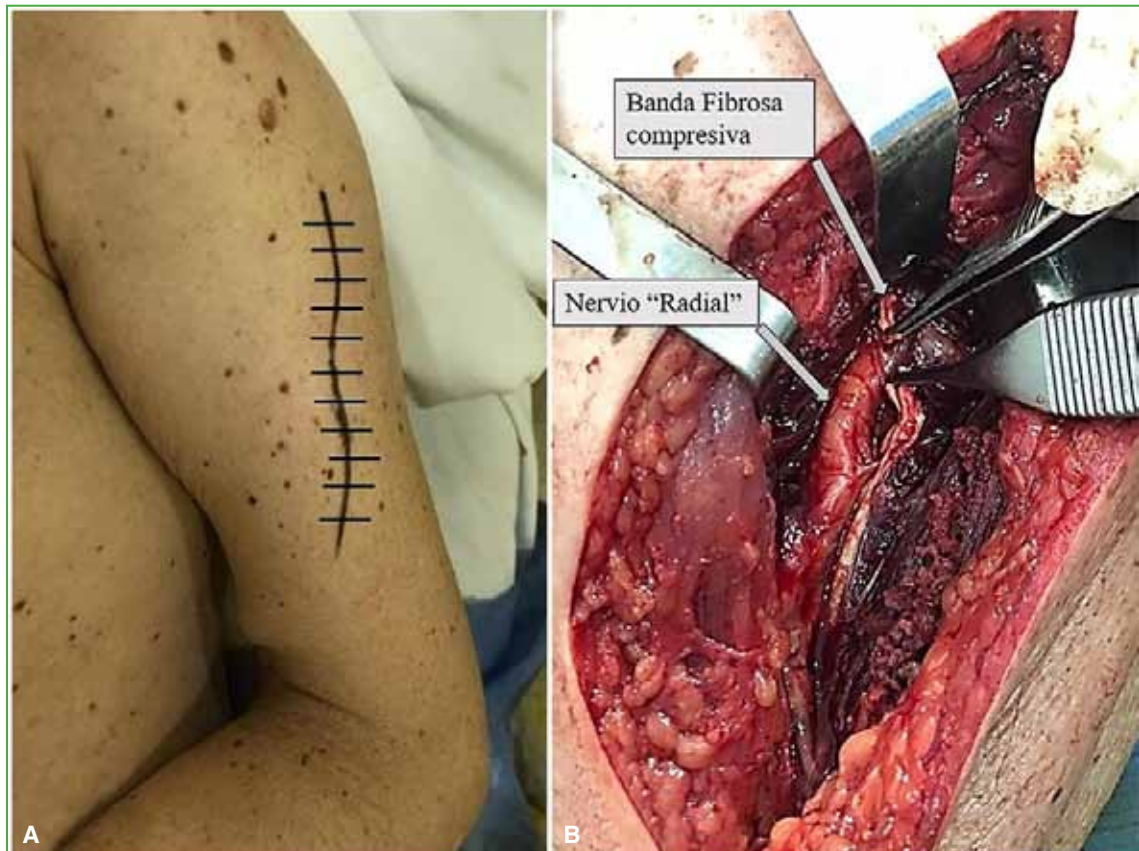


Figura 2. A. Marcación del abordaje lateral del brazo izquierdo. B. Imagen intraoperatoria. Se observa la compresión del nervio radial por una arcada fibrosa dependiente del tabique intermuscular lateral. El nervio radial está congestivo.

En el primer control a las 48 h de la cirugía, no se detectaron complicaciones. En el segundo control, al día 7, se constató una débil extensión de la muñeca y los dedos (escala MRC = M2). Al día 25 posoperatorio, la recuperación del rango de movilidad y la fuerza de muñeca y dedos eran completas (MRC = M5).

A los 12 meses de seguimiento, no se detectaron limitaciones funcionales (MRC = M5), la movilidad del codo y la muñeca era completa, la recuperación de la sensibilidad era total y el puntaje QuickDASH fue 0 (Figura 3).

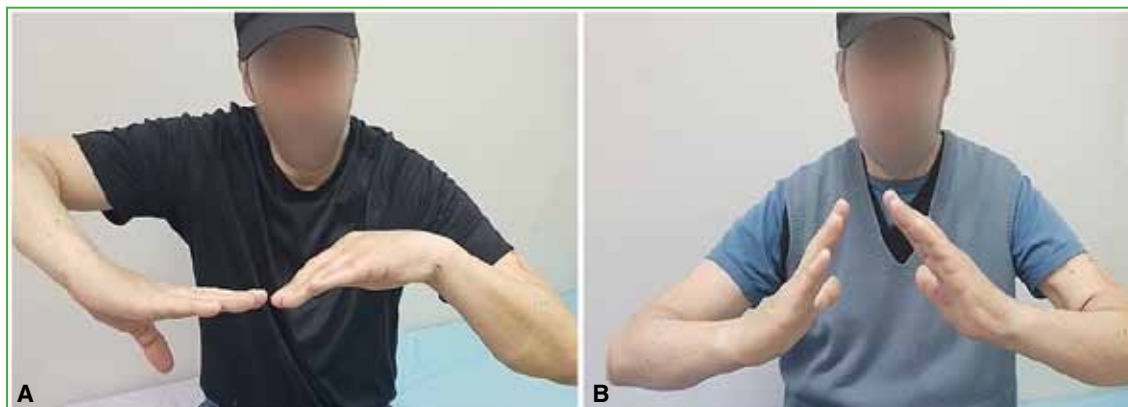


Figura 3. A. Recuperación parcial de la extensión de la muñeca y los dedos. B. Extensión completa de la muñeca y los dedos a los 25 días de la cirugía.

DISCUSIÓN

En la actualidad, hay escasas publicaciones sobre apraxia grave por lesiones nerviosas compresivas del nervio radial en la cara lateral del brazo. En comparación con estos reportes y con otros pacientes tratados en nuestro Servicio, en el presente caso, se obtuvo una recuperación clínica completa y precoz, luego de la descompresión quirúrgica.

En 1971, Lotem y cols.⁴ definieron la compresión atraumática del nervio radial en el brazo al publicar una serie de tres pacientes con parálisis transitoria del nervio radial después de haber realizado esfuerzos musculares repetidos. Adjudicaron su etiología al bloqueo de la conducción nerviosa producida por una arcada de tejido fibroso sobre el nervio radial en el extremo inferior del surco espiral, que fue demostrado por disecciones cadavéricas posteriores. También comprobaron que esta arcada daba origen a fibras musculares accesorias de la porción externa del tríceps. Los autores asociaron el edema muscular posesfuerzo a la compresión nerviosa en dicho nivel y propusieron que las personas con gran masa muscular eran propensas a sufrir este cuadro. A diferencia de nuestro caso, los tres pacientes de ese estudio tuvieron una recuperación espontánea progresiva a partir del tercer día del inicio de los síntomas.

En 1985, Sunderland⁵ sugirió un mecanismo adicional, consideró que el extremo distal del canal de torsión puede actuar como un punto de fijación en el recorrido del nervio, ejerciendo a ese nivel una tracción interna excesiva, si se realizara una brusca y forzosa extensión del codo. También se ha correlacionado esta presentación clínica con otras patologías potencialmente compresivas, como exostosis de húmero, secuelas de fracturas de húmero o tumores de partes blandas circundantes.⁶ Dichos diagnósticos fueron descartados en nuestro paciente mediante la interpretación de las radiografías y las imágenes por resonancia magnética.

Se cree que, en estos bloqueos de conducción, se produce inevitablemente una recuperación completa luego del cese del estímulo favorecedor de la compresión nerviosa, ya que la continuidad axonal queda preservada y que la causa es naturalmente reversible. Sin embargo, la recuperación puede retrasarse varios meses o el cuadro puede resultar irreversible.⁵

Mitsunaga y Nakano,⁷ Manske,⁸ y Nakamichi y Tachibana⁹ comunican casos de pacientes sometidos a cirugía después de un año del comienzo de los síntomas y que no mostraron ningún signo de recuperación posterior. Sin embargo, Lubahn y Lister¹⁰ publicaron un raro caso: tres de los cinco integrantes de una familia habían sufrido una parálisis radial alta de manera espontánea (sin antecedente de esfuerzos). Entre ellos, una mujer de 32 años se presentó a la consulta luego de evolucionar a una parálisis radial progresiva en el transcurso de cuatro años. Fue tratada con descompresión quirúrgica y recuperó una fuerza motora M4 a M5 luego de seis meses.

La evolución de este caso coincide con Mackinson y Novak quienes recomiendan que “si no existe evidencia clínica de recuperación en 3 meses, se realizarán estudios electrodiagnósticos. Si estos no muestran evidencia de reinervación, debemos considerar la liberación quirúrgica del nervio radial”.¹¹

Se ha reportado una forma de presentación oligosintomática cuando el mecanismo compresivo no es de intensidad suficiente para producir una paresia/parálisis. En este caso, la ubicación y el tipo de dolor neurítico deberían guiar el diagnóstico. Adolfsson y Nettelblad,¹² en 1999, y Bowman y cols.,¹³ en 2018, publicaron series de casos sin antecedentes de traumatismo, con sensibilidad local aumentada, sensación de hormigueo y dolor que se incrementaba a la percusión del nervio radial (signo de Tinel) en el extremo lateral distal del brazo, pero sin clínica o signos subjetivos de debilidad muscular. Finalmente, fueron tratados mediante descompresión quirúrgica del nervio radial en el canal proximal al tabique intermuscular lateral, con resultados exitosos.

Cabe destacar la singularidad del caso, ya que los limitados reportes que requirieron descompresión quirúrgica fueron parálisis de muy larga evolución en las cuales no se obtuvo un resultado satisfactorio o fueron cuadros leves sin compromiso motor.

A pesar de su baja incidencia, debemos estar familiarizados con este sitio de compresión para garantizar un diagnóstico temprano y un tratamiento oportuno, ya que el retraso en la liberación del nervio radial se asocia con una mala recuperación de la función nerviosa.¹⁴

Podemos concluir en que, si bien el síndrome de Lotem es un cuadro infrecuente, es una de las causas de una parálisis alta atraumática o relacionada con esfuerzos repetidos del nervio radial. Es importante conocer su evolución natural hacia la recuperación sin secuelas dentro del primer mes desde el comienzo de los síntomas, por lo que el tratamiento inicial de elección puede ser conservador y si los síntomas persisten por tres meses sin mejoría, se debe indicar la cirugía para la descompresión del nervio radial en su salida del canal de torsión, a nivel del tabique intermuscular lateral. Con este procedimiento es factible lograr una recuperación completa del nervio radial.

Conflicto de intereses: Los autores no declaran conflictos de intereses.

ORCID de A. Fernández: <https://orcid.org/0000-0001-9237-113X>

ORCID de N. P. Mondino: <https://orcid.org/0000-0001-6084-4801>

ORCID de A. L. Garay: <https://orcid.org/0000-0001-6371-0884>

ORCID de B. Andrés: <https://orcid.org/0000-0001-7426-5990>

ORCID de C. E. Martínez: <https://orcid.org/0000-0002-6031-0532>

ORCID I. Orsolini: <https://orcid.org/0000-0001-8384-6164>

BIBLIOGRAFÍA

1. Wasmeier C, Pfadenhauer K, Kalbarczyk H, Becker T, Rösler A. Subacute proximal entrapment neuropathy of the radial nerve at the hiatus radialis. *Nervenarzt* 2004;75(8):780e4. <https://doi.org/10.1007/s00115-004-1680-0>
2. Burns J, Lister GD. Localized constrictive radial neuropathy in the absence of extrinsic compression: Three cases. *J Hand Surg Am* 1984;9A(1):99-103. [https://doi.org/10.1016/s0363-5023\(84\)80195-1](https://doi.org/10.1016/s0363-5023(84)80195-1)
3. Ng ABY, Borhan J, Ashton HR, Misra AN, Redfern DRM. Radial nerve palsy in an elite bodybuilder. *Br J Sports Med* 2003;37(2):185-6. <https://doi.org/10.1136/bjism.37.2.185>
4. Lotem M, Fried A, Levy M, Solzi P, Najenson T, Nathan H. Radial palsy following muscular effort. A nerve compression syndrome possibly related to a fibrous arch of the lateral head of the triceps. *J Bone Joint Surg Br* 1971;53(3):500-6. PMID: 4327331
5. Sunderland S. Lesiones del nervio radial. En: Sunderland S (ed.). *Nervios periféricos y sus lesiones*. 2ª. ed. Barcelona: Salvat Editores; 1985:830-50.
6. Alzagatiti B, Bertorini T, Horner L, Maccarino V, O'Brien T. Focal myositis presenting with radial nerve palsy. *Muscle Nerve* 1999;22(7):956-9. [https://doi.org/10.1002/\(sici\)1097-4598\(199907\)22:7<956::aid-mus25>3.0.co;2-c](https://doi.org/10.1002/(sici)1097-4598(199907)22:7<956::aid-mus25>3.0.co;2-c)
7. Mitsunaga MM, Nakano K. High radial nerve palsy following strenuous muscular activity. *Clin Orthop Relat Res* 1988;234:39-42. PMID: 3409597
8. Manske PR. Compression of the radial nerve by the triceps muscle. A case report. *J Bone Joint Surg* 1977;59(6):835-6. PMID: 908712
9. Nakamichi K, Tachibana S. Radial nerve entrapment by the lateral head of the triceps. *J Hand Surg Am* 1991;16(4):748-50. [https://doi.org/10.1016/0363-5023\(91\)90206-q](https://doi.org/10.1016/0363-5023(91)90206-q)

10. Lubhan JD, Lister GD. Familiar radial nerve entrapment syndrome: A case report and literature review. *J Hand Surg Am* 1983;8(3):297-9. [https://doi.org/10.1016/s0363-5023\(83\)80163-4](https://doi.org/10.1016/s0363-5023(83)80163-4)
11. Mackinnon S, Novak C. Neuropatías por compresión. En: Green D, Pederson W, Hotchkiss R, Wolfe S. *Green's Cirugía de la mano*. Madrid: Marban Libros S.L.; 2007:999-1045.
12. Adolfsson L, Nettelblad H. Radial nerve entrapment in the upper arm as a cause of lateral arm pain: a report of four cases. *Scand J Plast Reconstr Hand Surg* 2001;35(2):217-20. <https://doi.org/10.1080/028443101300165381>
13. Bowman J, Curnutte B, Andrews K, Stirton J, Ebraheim N, Azim Mustapha A. Lateral intermuscular septum as cause of radial nerve compression: case report and review of the literature. *J Surg Case Rep* 2018;8:1-3. <https://doi.org/10.1093/jscr/rjy226>
14. Niver GE, Ilyas AM. Management of radial nerve palsy following fractures of the humerus. *Orthop Clin North Am* 2013;44(3):419-24. <https://doi.org/10.1007/s00068-017-0775-9>