

# Abordaje del seno del tarso y osteosíntesis con tornillos canulados en fracturas de calcáneo con depresión articular

Pablo M. Yapur, Horacio S. Herrera, Martín A. Rofrano Botta, Francisco J. Pereira, Pablo Paitampoma Álvarez

Servicio de Ortopedia y Traumatología, Hospital Alemán, Ciudad Autónoma de Buenos Aires, Argentina

## RESUMEN

**Introducción:** La reducción abierta y fijación interna mediante un abordaje lateral amplio representa la estrategia quirúrgica más aceptada para el manejo de las fracturas de calcáneo con depresión articular. Sin embargo, las altas tasas de complicaciones de partes blandas llevaron a desarrollar técnicas menos invasivas que causaron menos complicaciones y lograron mejores resultados funcionales. **Objetivo:** Evaluar las complicaciones y los resultados funcionales de la reducción y osteosíntesis de calcáneo mediante el abordaje del seno del tarso y tornillos canulados. **Materiales y Métodos:** Entre junio de 2016 y junio de 2022, se trataron 14 fracturas de calcáneo con depresión articular por un abordaje del seno del tarso y tornillos canulados. Se evaluaron las complicaciones posoperatorias, los resultados en las radiografías y las tomografías, los resultados funcionales con la escala de la AOFAS y un cuestionario autoadministrado sobre la conformidad. **Resultados:** Con un seguimiento medio de 19.28 meses, el puntaje promedio de la AOFAS fue de 84,14. Hubo una infección superficial tratada con antibiótico por vía oral. En 2 pacientes, fue necesario retirar el material de osteosíntesis. Las imágenes del posoperatorio inmediato y alejado no mostraron diferencias significativas con el calcáneo contralateral sano. No hubo escalones articulares >2 mm en los controles tomográficos posoperatorios. Ocho estaban conformes con el resultado y 6, muy conformes. **Conclusión:** El abordaje del seno del tarso asociado a tornillos canulados asegura iguales o mejores resultados funcionales e imagenológicos, con menos complicaciones, que el abordaje lateral amplio con una placa lateral.

**Palabras clave:** Calcáneo; abordaje mínimamente invasivo; seno del tarso.

**Nivel de Evidencia:** IV

## Sinus Tarsi Approach and Osteosynthesis with Cannulated Screws in Calcaneal Fractures with Articular Depression

### ABSTRACT

**Introduction:** Open reduction and internal fixation via an extended lateral approach is the most commonly accepted surgical strategy for managing intra-articular calcaneal fractures with articular depression. However, the high rate of soft tissue complications associated with this technique has led to the development of less invasive alternatives that aim to reduce complications and improve functional outcomes. **Objective:** To evaluate the complications and functional outcomes of calcaneal fracture fixation using the sinus tarsi approach and cannulated screws. **Materials and Methods:** Between June 2016 and June 2022, 14 intra-articular calcaneal fractures with articular depression were treated using the sinus tarsi approach and cannulated screw fixation. Postoperative complications, radiographic outcomes (Gissane angle, Böhler angle, calcaneal length and width), and CT findings (Sanders classification) were assessed, along with functional outcomes using the American Orthopaedic Foot & Ankle Society (AOFAS) score and a self-administered satisfaction questionnaire. **Results:** With a mean follow-up of 19.28 months, the average AOFAS score was 84.14. One superficial infection was reported and successfully treated with oral antibiotics. In two patients, hardware removal was required. Immediate and late postoperative imaging showed no significant differences compared to the contralateral healthy calcaneus. No postoperative articular step-offs greater than 2 mm were observed on CT scans. Eight patients reported being satisfied with the outcome, and six were very satisfied. **Conclusion:** The sinus tarsi approach combined with cannulated screw fixation provides functional and radiographic outcomes comparable to or better than those achieved with the extended lateral approach and lateral plating, with fewer soft tissue complications.

**Keywords:** Calcaneus; minimally invasive approach; sinus tarsi.

**Level of Evidence:** IV

Recibido el 11-9-2024. Aceptado luego de la evaluación el 5-3-2025 • Dr. PABLO M. YAPUR • yapur36@hotmail.com  <https://orcid.org/0000-0002-6926-9732>

**Cómo citar este artículo:** Yapur PM, Herrera HS, Rofrano Botta MA, Pereira FJ, Paitampoma Álvarez P. Abordaje del seno del tarso y osteosíntesis con tornillos canulados en fracturas de calcáneo con depresión articular. *Rev Asoc Argent Ortop Traumatol* 2025;90(2):166-176. <https://doi.org/10.15417/issn.1852-7434.2025.90.2.2025>

## INTRODUCCIÓN

Las fracturas de calcáneo representan el 2% de todas las fracturas y el 60% de las fracturas del tarso. En el 75% de los casos, hay compromiso de la faceta articular posterolateral y es causa de morbilidad futura.<sup>1,2</sup>

Durante décadas, su manejo quirúrgico se consideró controversial. La mejor comprensión del mecanismo de la lesión y la morfología fracturaria permitió clasificar estas lesiones, planificar tratamientos e, incluso, predecir resultados.<sup>3-6</sup> Esto condujo a la concepción actual: con la cirugía, se pueden esperar los mejores resultados funcionales. Para ello será imperativo lograr dos objetivos: recuperar la forma del cuerpo (altura, ancho y largo) y la congruencia de la faceta articular posterolateral del calcáneo (FAPLc).

La reducción abierta y fijación interna mediante un abordaje lateral amplio (AbLA) ha sido la estrategia quirúrgica más aceptada en las últimas décadas. Este abordaje ofrece una correcta visualización de la FAPLc, facilita la manipulación de los fragmentos fracturarios y permite colocar una placa en la cara lateral del calcáneo. Sin embargo, este enfoque tiene tasas altas de complicaciones de partes blandas (11-25%), infecciones y lesiones del nervio sural que desalentaron su uso.<sup>7-9</sup>

Se llevó a cabo un estudio para evaluar a 838 pacientes con un AbLA y 810 pacientes con un abordaje del seno del tarso (AbST) y se llegó a la conclusión de que las tasas de complicaciones son significativamente más bajas con las técnicas menos invasivas.<sup>10</sup>

Las técnicas mínimamente invasivas tienen por objetivo reducir y fijar la fractura en forma enteramente percutánea o por pequeños abordajes, como el AbST.<sup>11</sup> En estas técnicas, se utilizan clavijas de Kirschner, placas específicas, tornillos o la combinación de estos implantes, como fijación interna definitiva.<sup>12</sup> La ventaja de una menor agresión a la piel y las partes blandas asegura tasas de complicaciones más bajas. Independientemente del método de fijación, las técnicas menos invasivas lograron mejores resultados funcionales y provocaron menos complicaciones que las técnicas que utilizaron un AbLA.<sup>13</sup>

El objetivo de nuestra investigación fue evaluar las complicaciones, los resultados funcionales e imagenológicos, de la cirugía mínimamente invasiva, empleando el AbST y osteosíntesis con tornillos canulados, en fracturas de calcáneo con depresión articular (FCDA) (Sanders tipos II y III).

## MATERIALES Y MÉTODOS

La muestra estaba conformada por 17 pacientes con fractura de calcáneo, por muestreo crítico, no probabilístico. La distribución por sexo era de 12 hombres y 5 mujeres. La edad promedio era de 54 años (rango 28-76). Se incorporó a pacientes sometidos a reducción abierta de la FAPLc mediante un AbST y fijación interna con tornillos canulados, entre junio de 2016 y junio de 2022. Se evaluaron el mecanismo de la lesión, las comorbilidades, las lesiones asociadas, el tiempo promedio desde la lesión hasta la cirugía y la estancia hospitalaria promedio.

Los criterios de inclusión fueron: fracturas de calcáneo Sanders tipos II y III, cerradas, tratadas con reducción abierta (AbST) y fijadas con tornillos canulados, y un seguimiento >12 meses.

Los criterios de exclusión fueron: fracturas abiertas, edad <18 años, fractura previa de calcáneo, fractura bilateral de calcáneo, fracturas de tarso previas o agudas e imposibilidad de contactarse para el último control alejado.

Se realizó una evaluación con estudios por imágenes antes de la cirugía, en el posoperatorio inmediato y alejado, además de un análisis del lado contralateral sano. Para ello, se recurrió a las radiografías y la tomografía computarizada (TC).

La evaluación radiológica incluyó el análisis de radiografías de perfil del pie, midiendo la longitud del calcáneo, el ángulo de Böhler y el ángulo de Gissane. En las radiografías axiales de calcáneo, se evaluó el ancho. Antes de la cirugía y mediante la TC, se clasificaron las fracturas según Sanders.<sup>5</sup> Además, se evaluó la afección de la articulación calcáneo-cuboidea siguiendo los criterios de Gallino.<sup>14</sup> El tipo I es una línea de fractura que se extiende hasta la superficie articular con un desplazamiento mínimo, el tipo II se caracteriza por una conminución de la carilla articular que compromete <50% de la articulación y, en el tipo III, la conminución afecta >50% de la articulación y se asocia con subluxación lateral.<sup>6</sup>

En el posoperatorio inmediato, se tomaron las mismas proyecciones radiográficas y mediciones que en la evaluación preoperatoria. Se consideró una buena reducción radiográfica cuando las diferencias angulares no superaban los 5° en comparación con el lado contralateral sano. Todas las reducciones fueron evaluadas por TC en el

posoperatorio, analizando la calidad de la reducción de la FAPLc, esto según los criterios de Sanders: reducción anatómica: escalón en la FAPLc  $\leq 1$  mm, reducción casi anatómica: escalón de entre 1 y 3 mm, reducción aproximada: escalón de entre 3 y 5 mm, falla de reducción: escalón  $>5$  mm.<sup>6</sup>

La evaluación en el posoperatorio alejado se llevó a cabo con las mismas proyecciones radiográficas que en el posoperatorio inmediato. Se consideró que había un desplazamiento secundario cuando existía una alteración  $>5^\circ$  respecto a los valores medidos en el posoperatorio inmediato.

La evaluación funcional se realizó con la escala de la *American Orthopaedic Foot and Ankle Society* (AOFAS) de retropié y un cuestionario sobre el resultado funcional obtenido con una escala tipo Likert de 4 ítems: muy conforme, conforme, poco conforme o disconforme.

Se registraron las complicaciones posoperatorias. Se analizaron los desplazamientos secundarios (diferencia  $>5^\circ$  en las mediciones de parámetros radiográficos en el posoperatorio inmediato y el alejado). Se evaluó la necesidad de retirar el material de osteosíntesis como una complicación alejada.

### Técnica quirúrgica

Luego del bloqueo regional y la sedación anestésica, se ubica al paciente en decúbito lateral, con la pierna del miembro por operar en una piñera. Se coloca un manguito hemostático en el muslo. La pierna permanece paralela al piso, lo mismo que el eje longitudinal del pie. Se ubica el intensificador de imágenes de modo de obtener las proyecciones de perfil de calcáneo, Broden y axial, solo moviendo el brazo del arco en C.

Se coloca un clavo de Schanz transfixiante en la tuberosidad mayor del calcáneo, de lateral a medial, marcando el punto de entrada en la proyección de perfil, proximal a la cortical plantar. Se orienta el clavo de Schanz perpendicular a la tuberosidad mayor y se evalúa el paralelismo de ese clavo de Schanz a la cortical plantar en la proyección axial (Figura 1A).

El primer ayudante procede a efectuar la tracción utilizando el clavo de Schanz transfixiante corrigiendo la deformidad. Se realiza una tracción axial y en varo/valgo para recuperar así la anatomía del calcáneo por ligamentotaxis. Luego, se coloca una primera clavija guía (para tornillo de posición de 6,5/7 mm) paralela a la cortical medial para solidarizar la tuberosidad mayor al fragmento sustentacular, reparo anatómico generalmente no desplazado y estable (Figura 1B).

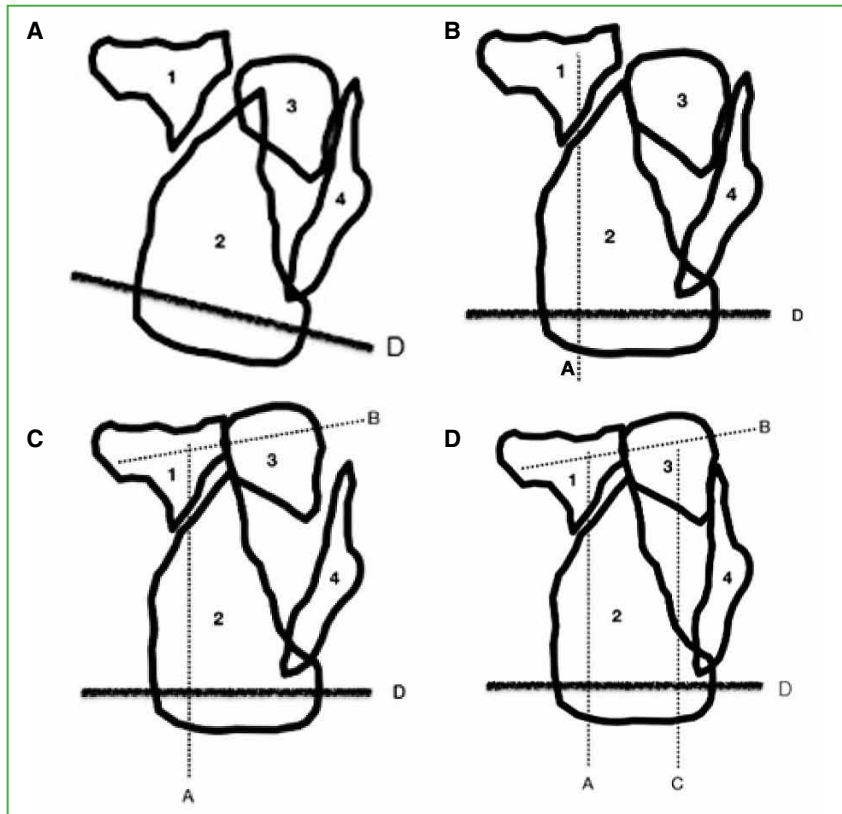
A continuación, se procede con el AbST y la reducción por la visualización directa de la FAPLc (Figura 2).

*Fijación de la FAPLc con una o dos clavijas.* Se colocan de lateral y posterior a anterior y medial, dirigidas al *sustentaculum tali*. Posteriormente se sustituyen por tornillos canulados en compresión de 3,5/4 mm (Figura 1C). Por último, se coloca la segunda clavija guía (línea C) que será sustituida por un tornillo canulado, de rosca completa de 6,5/7 mm. Esta corre paralela a la cortical lateral y solidariza la tuberosidad mayor con la menor (Figuras 1D y 3).

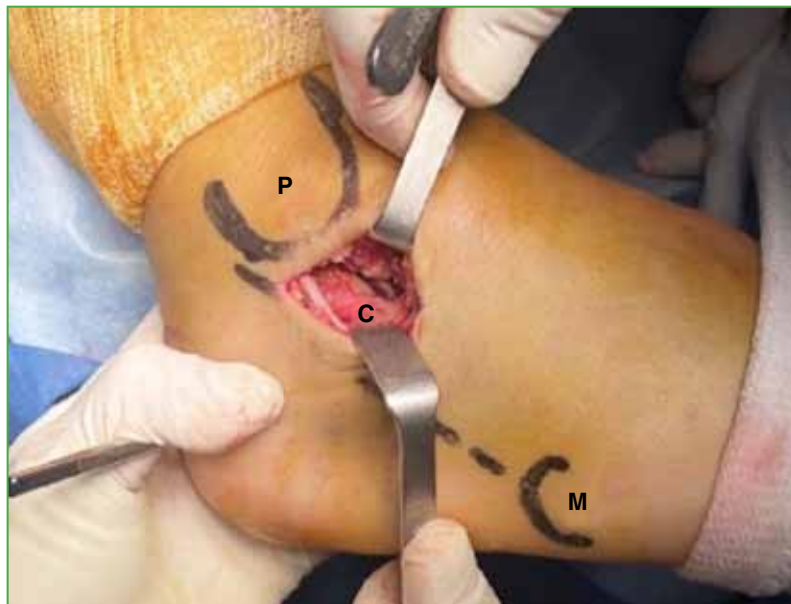
La cantidad y orientación de los tornillos de 6,5/7 mm dependerá de los trazos de fractura. El objetivo de estos es solidarizar la tuberosidad mayor con el cuerpo del calcáneo y con la tuberosidad menor, generando además un “andamiaje” que le brinde estabilidad a la carilla articular posterolateral (Figuras 4-6).

### Análisis estadístico

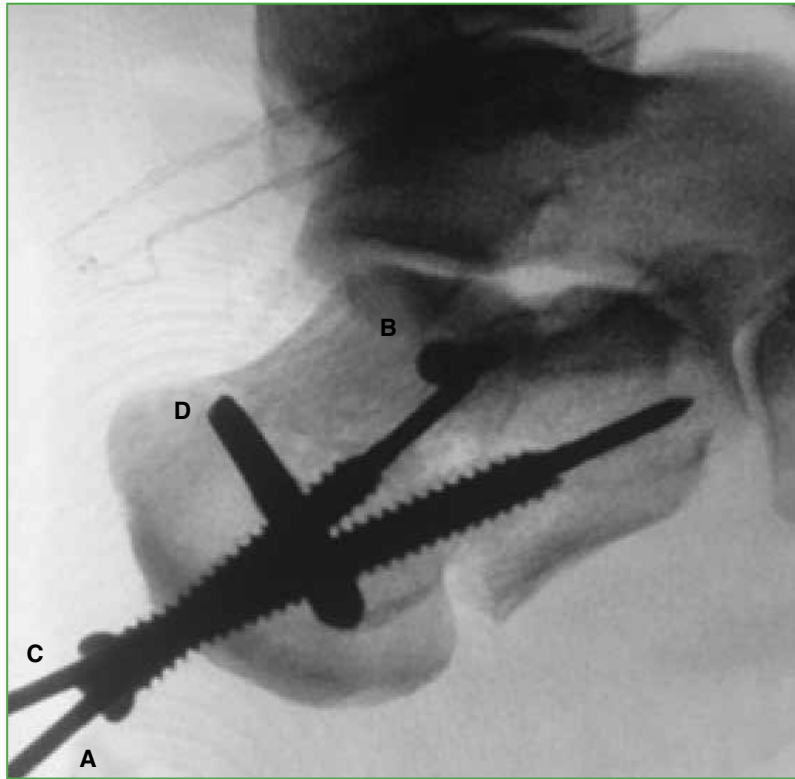
Las variables cuantitativas se describen como medias, desviación estándar, medianas, rango y rango percentil, según su distribución, mientras que las variables cualitativas se expresan como porcentajes. Los datos continuos se compararon con la prueba de la t de Student para muestras independientes. Se consideró estadísticamente significativo un valor  $p < 0,05$ . El estudio de relación lineal para las variables categóricas utilizó la prueba de correlación de Spearman, se consideró estadísticamente significativo un valor  $p < 0,01$ . Todos los datos fueron volcados en una planilla de MS Excel y los cálculos estadísticos se realizaron con el programa IBM SPSS 23.0.



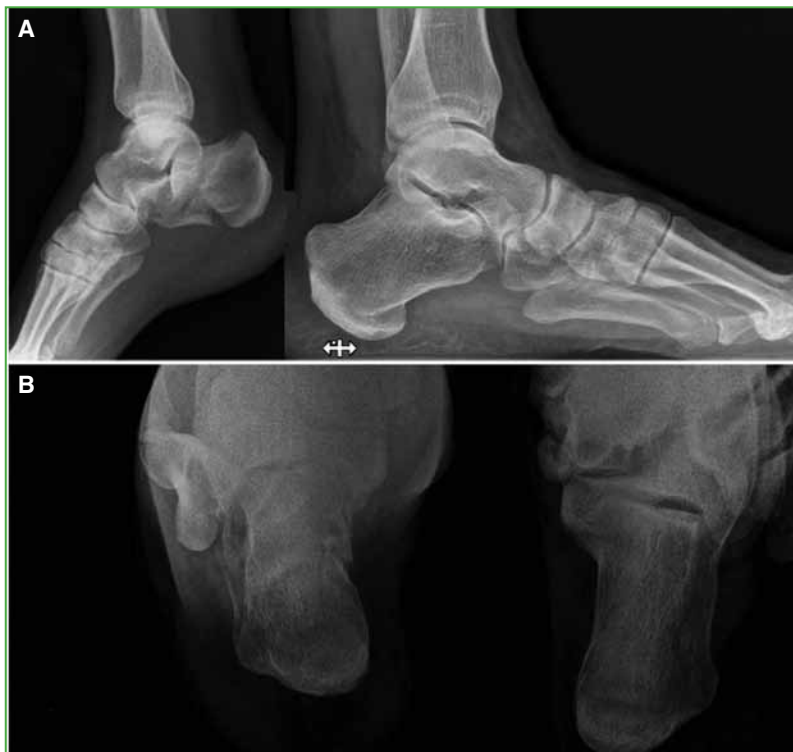**Figura 1.** A. Fragmento sustentacular (1), tuberosidad mayor (2) con clavo de Schanz transfixiante, (D) paralelo a la cortical plantar, faceta posterolateral deprimida (3), pared lateral del calcáneo (4). B. La línea de puntos (A) representa la clavija guía que solidarizará el fragmento sustentacular (1) a la tuberosidad mayor (2). C. Se eleva la faceta posterolateral deprimida (3) y se fija transitoriamente al fragmento sustentacular (1). La línea B representa la clavija guía para el tornillo canulado de compresión de 3,5 o 4 mm. D. La línea C representa la clavija guía correspondiente al segundo tornillo de posición de 6,5/7 mm que fijará la tuberosidad mayor a la menor.



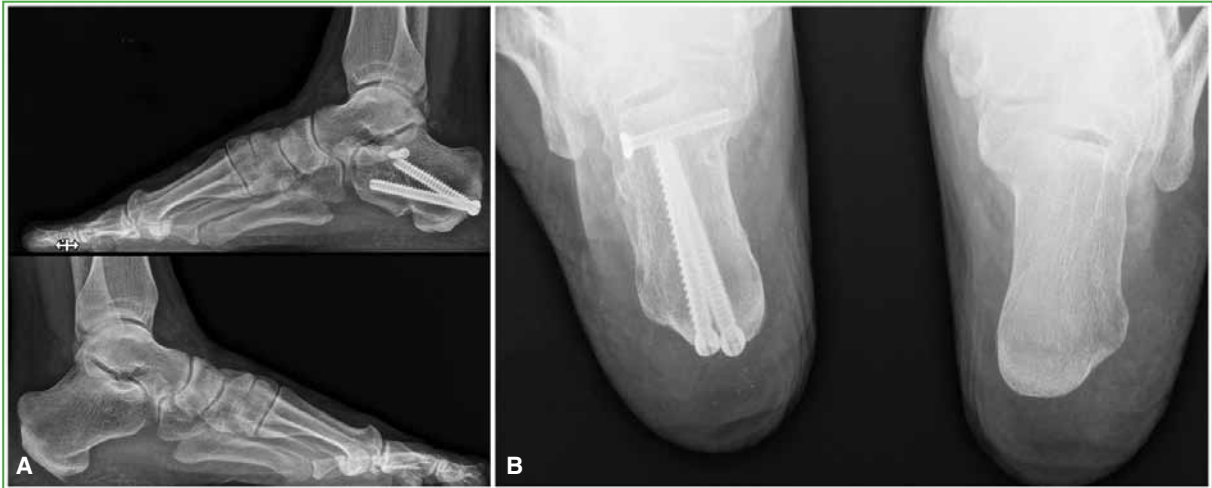**Figura 2.** Abordaje del seno del tarso. P = peroné; C = faceta posterolateral del calcáneo deprimida; M = quinto metatarsiano.



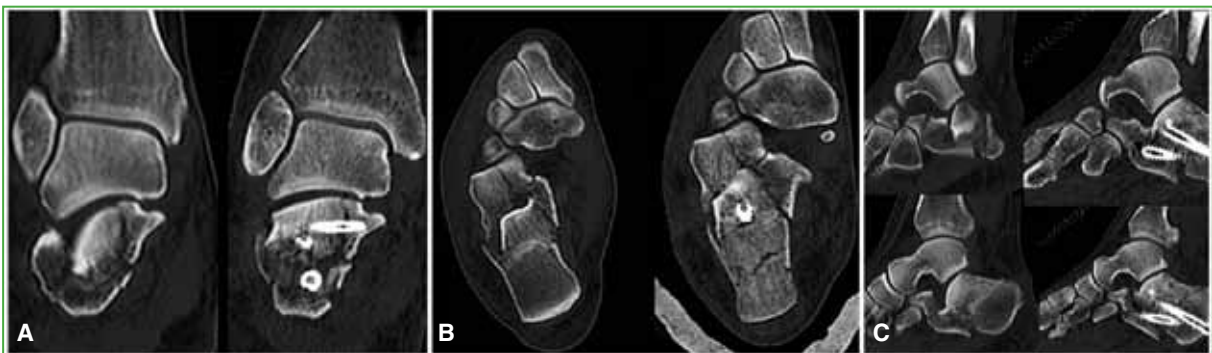**Figura 3.** Imagen radiográfica intraoperatoria del calcáneo, de perfil. **A.** Clavija paralela a la cortical medial, en dirección al *sustentaculum tali*, con su respectivo tornillo canulado de 6,5/7 mm. **B.** Tornillo canulado de 3,5/4 mm, osteosíntesis de la faceta articular posterolateral del calcáneo. **C.** Clavija con su respectivo tornillo canulado de 6,5/7 mm de tuberosidad mayor a tuberosidad menor. **D.** Clavo de Schanz transfixiante paralelo a la cortical plantar.



**Figura 4.** Radiografías de tobillo, de perfil (A) y axial (B), preoperatorias, lado fracturado y lado sano.



**Figura 5.** Radiografías de tobillo, de perfil (A) y axial (B), posoperatorio alejado, comparativas del lado fracturado y el lado sano.



**Figura 6.** Tomografía computarizada de tobillo y retropié, cortes coronal (A), axial (B) y sagital (C) preoperatoria y posoperatoria inmediata. Se observa una reducción anatómica.

## RESULTADOS

Catorce pacientes (14 fracturas) cumplieron los criterios de inclusión. Según la clasificación de Sanders, 10 (71,43%) eran tipo II y 4 (28,57%), tipo III. La articulación calcáneo-cuboidea estaba afectada en 8 pacientes (57,14%). Según los criterios de Gallino, 4 eran tipo I (28,57%); 3, tipo II (21,43%) y una (7,14%), tipo III. La fractura se había producido como consecuencia de una caída de altura en 13 casos (92,86%) y por un accidente de moto en uno (7,14%). Con respecto a las comorbilidades, dos pacientes eran diabéticos. En cuanto a las lesiones asociadas, uno (7,14%) tenía una fractura de la primera vértebra lumbar.

La media de tiempo desde la lesión hasta la cirugía fue de  $7 \pm 3.16$  días. La estancia hospitalaria promedio fue de  $1.21 \pm 0.43$  días; y el seguimiento promedio, de 19.28 meses (rango 14-26).

Se registró una sola complicación: una infección superficial en un paciente diabético, que se curó con tratamiento antibiótico por vía oral. Fue necesario retirar el material de osteosíntesis en 2 pacientes. Uno tenía intolerancia al calzado relacionada con un tornillo de 7 mm. Otro presentaba una tenosinovitis por fricción del tendón peroneo lateral corto contra un tornillo de 4 mm, próximo a la FAPLc. Cinco pacientes refirieron molestias ocasionales por los implantes, que no justificaron su retiro.

La media del ángulo de Böhler mostró diferencias significativas entre el calcáneo contralateral sano ( $30,76^\circ \pm 5,71^\circ$ ) y la determinación preoperatoria ( $14,05^\circ \pm 6,60^\circ$ ). Sin embargo, las diferencias entre el lado contralateral

sano ( $30,76^\circ \pm 5,71^\circ$ ) y los valores posoperatorios, tanto inmediato ( $29,50^\circ \pm 5,96^\circ$ ) como alejado ( $29,86^\circ \pm 6,51^\circ$ ), fueron mínimas. Asimismo, se consideraron los percentiles 25, 50 y 75. Las pruebas de la t de Student para muestras independientes confirmaron que no hubo diferencias estadísticamente significativas entre las mediciones en el calcáneo contralateral sano y los valores posoperatorios inmediato (intervalo de confianza del 95% [IC95%],  $p < 0,571$ ,  $d = 0,216$ ) y alejado (IC95%,  $p < 0,700$ ,  $d = 0,147$ ), mientras que sí hubo diferencias significativas con el valor preoperatorio (IC95%,  $p < 0,001$ ,  $d = 2,708$ ).

La media del ángulo de Gissane resultó con diferencias entre el calcáneo contralateral sano ( $119,03^\circ \pm 6,99^\circ$ ) y el valor preoperatorio ( $110,31^\circ \pm 10,01^\circ$ ). Sin embargo, entre el lado contralateral sano ( $119,03^\circ \pm 6,99^\circ$ ) y las determinaciones del posoperatorio inmediato ( $118,85 \pm 7,54$ ) y el alejado ( $119,00 \pm 7,43$ ), la diferencia no fue significativa. Las pruebas de la t de Student para muestras independientes confirman que no hubo diferencias estadísticamente significativas entre el calcáneo contralateral sano y los valores posoperatorios inmediato (IC95%,  $p = 0,948$ ,  $d = 0,0248$ ) y alejado (IC95%,  $p = 0,992$ ,  $d = 0,004$ ), mientras que sí hubo diferencias significativas con el valor preoperatorio (IC95%,  $p = 0,013$ ,  $d = 1,010$ ).

La media de la longitud del calcáneo arrojó diferencias mínimas entre el calcáneo contralateral sano ( $77,61 \pm 8,25$ ), el valor preoperatorio ( $76,01 \pm 8,47$ ), los valores posoperatorios inmediato ( $78,26 \pm 8,01$ ) y alejado ( $76,99 \pm 7,56$ ). Las pruebas de la t de Student para muestras independientes confirman que no hubo diferencias estadísticamente significativas entre el calcáneo contralateral sano, el valor preoperatorio (IC95%,  $p = 0,617$ ,  $d = 0,191$ ) y los valores posoperatorios inmediato (IC95%,  $p = 0,835$ ,  $d = -0,080$ ) y alejado (IC95%,  $p = 0,836$ ,  $d = 0,078$ ).

La media del ancho del calcáneo mostró diferencias entre el calcáneo contralateral sano ( $36,94 \pm 4,09$ ) y el valor preoperatorio ( $44,13 \pm 9,36$ ). Sin embargo, entre el lado contralateral sano ( $36,94 \pm 4,09$ ) y los valores posoperatorios inmediato ( $39,17 \pm 4,77$ ) y alejado ( $38,99 \pm 5,16$ ), la diferencia fue poca.

La TC posoperatoria reveló 9 reducciones anatómicas y 5 reducciones casi anatómicas.

La media del puntaje de la AOFAS fue de  $84,14 \pm 11$  y la mediana, de 86,00 (Tabla).

En cuanto a la encuesta autoadministrada sobre la satisfacción funcional que percibe el paciente, los resultados fueron: muy conforme (42,90%) y conforme (57,10%).

**Tabla.** Resultados funcionales según el puntaje de la AOFAS

Puntaje de la AOFAS		
n	Válido	14
	Perdidos	0
Media		84,14
Mediana		86,00
Moda		82*
Desviación estándar		11,00
Rango		32,00
Mínimo		68,00
Máximo		100,00
Percentiles	25	71,75
	50	86,00
	75	92,00

\*Existen múltiples modos. Se muestra el valor más pequeño.

## DISCUSIÓN

El manejo quirúrgico de las FCDA supone el logro de 2 objetivos: recuperar la forma (alto, largo y ancho) del cuerpo y la congruencia de la FAPLc. Restablecer la anatomía normal se asocia a mejores resultados funcionales y reduce la necesidad de reintervenciones.<sup>15</sup> En este contexto, la reducción abierta y fijación interna con placa y tornillos por un AbLA ha representado, en las últimas décadas, el tratamiento de referencia para el manejo de estas lesiones.<sup>16</sup> Sin embargo, las altas tasas de complicaciones (dehiscencia y necrosis de la piel, infecciones superficiales y profundas, formación de hematomas, lesión del nervio sural o de los peroneos laterales) con este abordaje han llevado a reconsiderar su seguridad y al desarrollo de técnicas menos invasivas que suponen menos complicaciones.<sup>17</sup>

El AbLA proporciona una excelente visualización de la fractura y permite al cirujano reducir y fijar los fragmentos fracturarios con comodidad.<sup>1</sup> Es imperativo el manejo atraumático de partes blandas y generar un colgajo de espesor total si se busca evitar complicaciones. Folk y cols.<sup>8</sup> comunicaron problemas de la herida en 48 (25%) de 190 pacientes con fracturas tratadas mediante un AbLA, 40 (21%) requirieron una nueva cirugía para su resolución. Además, identificaron a la diabetes y el tabaquismo como factores de riesgo independientes para su desarrollo. En una revisión de 218 fracturas tratadas por un AbLA, Harvey y cols.<sup>9</sup> informan una tasa general de complicaciones de la herida del 11%, 6 (2,8%) pacientes tenían compromiso del nervio sural. El AbST se desarrolla desde el maléolo lateral hacia la base del cuarto metatarsiano con un largo de 3 a 5 cm. Ofrece una amplia exposición de la FAPLc con mínima disección. Además, reduce la necesidad de luxar los peroneos, puede extenderse distalmente para exponer la articulación calcáneo-cuboidea. El AbST llevó a una significativa reducción de las complicaciones, pero, en algunos estudios, se informan tasas de infección superficial del 14%, por lo que debe sospecharse. Weber y cols.<sup>18</sup> compararon 24 FCDA tratadas mediante un AbST y tornillos canulados, con 26 pacientes tratados por un AbLA y placa lateral. Las complicaciones en el grupo de AbLA fueron: retraso en la cicatrización de la herida (1 caso, 3,85%), formación de hematoma (1 caso, 3,85%), lesión del nervio sural (2 casos, 7,69%) y síndrome de dolor regional complejo (4 casos, 15,4%). El grupo con un AbST no tuvo complicaciones. Kline y cols.<sup>19</sup> reportaron una disminución significativa de las complicaciones de la herida y de la necesidad de procedimientos quirúrgicos posteriores en los pacientes del grupo con AbST, y aconsejan su uso cuando el riesgo de complicaciones de la herida es alto. Nosewicz y cols.<sup>17</sup> publicaron una revisión sistemática y un metanálisis de 9 estudios, con 331 fracturas tratadas por un AbST y 390 fracturas con AbLA. Se produjeron complicaciones menores en la cicatrización de la herida, en 11 (4,9%) AbST y en 82 (24,9%) AbLA; de ellas, el 71% fueron menores y el 29%, mayores. En nuestra serie, solo un paciente (7,14%) sufrió una infección superficial de la herida que se curó con tratamiento antibiótico por vía oral. Este paciente tenía diabetes. No se produjeron infecciones profundas, necrosis o dehiscencia de la herida ni compromiso del nervio sural. La capacidad de fijación de los tornillos canulados puede parecer cuestionable; sin embargo, pocas publicaciones fundamentan qué implante es el ideal para el tratamiento quirúrgico de las FCDA. En un estudio cadavérico, Nelson y cols.<sup>20</sup> compararon la capacidad de fijación de una placa lateral anatómica y de los tornillos canulados en 20 piezas a las que se les creó un trazo IIB de Sanders. Llegaron a la conclusión de que ambos sistemas aseguran una fijación suficiente. En otro estudio cadavérico que comparó placas, tornillos canulados, tornillos reabsorbibles y alambres de Kirschner, en fracturas Sanders tipo III, Ni y cols.<sup>12</sup> también sostienen que no hay ventajas de la placa sobre los tornillos canulados. Wang y cols.,<sup>21</sup> en su revisión sistemática y metanálisis que incluyó solo estudios clínicos aleatorizados, compararon ambas osteosíntesis en términos de función, calidad de la reducción y complicaciones. Con respecto a los resultados imagenológicos, los tornillos canulados son superiores, los resultados funcionales no mostraron diferencias, pero el grupo con tornillos canulados tuvo menos complicaciones de partes blandas. Guo y cols.<sup>22</sup> analizaron la estabilidad de los tornillos canulados frente a la placa anatómica colocada mediante un AbST comparando los resultados clínicos, imagenológicos y los costos. No hallaron diferencias significativas en cuanto a la calidad de la reducción ni la función, pero los costos de los tornillos canulados fueron significativamente menores.<sup>7</sup> Si optamos por los tornillos canulados, en la bibliografía, tampoco se sugiere el mejor montaje. El objetivo del constructo será simplificar la fractura del cuerpo (uniendo la tuberosidad mayor a la anterior con tornillos canulados de 6,5/7 mm) y brindar un andamiaje de soporte a la faceta posterolateral, previamente sintetizada al *sustentaculum tali* con 1 o 2 tornillos canulados de 4,5 mm en compresión. En nuestra serie, no detectamos desplazamientos secundarios, por lo que estimamos que los tornillos canulados son seguros. Además, consideramos que son más fáciles de implantar y minimizan la agresión de partes blandas y así disminuyen las complicaciones.



La mejor exposición de la fractura lograda con el AbLA debería proporcionar mejores reducciones; no obstante, los tornillos canulados asociados al AbST resultaron ser más predecibles para mejorar los ángulos de Gissane y Böhler. Pitts y cols.<sup>23</sup> compararon 51 FCDA tratadas por un AbST y tornillos canulados con 23 fracturas tratadas por un AbLA y no hallaron diferencias significativas. Wang y cols.<sup>21</sup> sostienen que los tornillos canulados aseguran mejores reducciones. En nuestra serie, tanto el ángulo de Gissane como el de Böhler en el posoperatorio alejado no tuvieron diferencias significativas con respecto al calcáneo contralateral sano, por lo que concluimos en que la menor exposición fracturaria no conduce a defectos de reducción. Sanders y cols. recomiendan la TC para la evaluación posoperatoria de la reducción de la FAPLc y clasificarlas según la altura del escalón remanente. Consideran que una reducción es anatómica cuando el escalón no es superior a 1 mm y casi anatómica cuando el escalón mide entre 1 y 3 mm.<sup>6</sup> El AbST nos permitió lograr 9 reducciones anatómicas y 5 reducciones casi anatómicas, no registramos escalones >2 mm. Creemos que la visualización de la FAPLc que ofrece el AbST es suficiente para una correcta reducción.

En cuanto a los resultados funcionales, no se ha podido demostrar que el AbST asociado a tornillos canulados sea superior a otras técnicas. Weber y cols.<sup>18</sup> compararon 24 AbST y tornillos canulados con 26 AbLA y placa lateral. El puntaje de la AOFAS fue de 82,6 para el AbLA y de 87,2 para el AbST ( $p = 0,17$ ). Peng y cols.<sup>10</sup> llevaron a cabo un estudio retrospectivo de 45 FCDA (21 tornillos canulados vs. 24 placas). El puntaje de la AOFAS fue de 80,3 para los tornillos canulados y de 83,6 para las placas ( $p = 0,09$ ). En otro estudio retrospectivo, Weng y cols.<sup>24</sup> compararon 78 tornillos canulados y 72 placas, con un seguimiento de 8.7 años, y no hallaron diferencias estadísticamente significativas entre los métodos. En nuestra serie, el puntaje promedio de la AOFAS fue de 84,14 (rango 67-94), estos buenos resultados son comparables con los obtenidos por la mayoría de los autores. Ocho pacientes de nuestro estudio estaban conformes con el resultado y 6, muy conformes.

La intolerancia al material de osteosíntesis es una complicación alejada frecuente en las fracturas de calcáneo operadas. En la bibliografía, se afirma que entre el 10% y el 88% de las placas colocadas mediante un AbLA deberán ser retiradas.<sup>6</sup> Sin embargo, los tornillos canulados también pueden provocar síntomas, lo que amerita su extracción. Driessen y cols.<sup>25</sup> retiraron el 60% de los tornillos canulados implantados en la tuberosidad mayor debido a la irritación local de la piel. En nuestra serie, la extracción del material de osteosíntesis fue el procedimiento secundario más frecuente. En un paciente, fue necesario retirar los tornillos de 7,5 mm por irritación de la piel en el talón. Otro paciente presentó una tenosinovitis de los tendones peroneos por la fricción contra la cabeza plana y prominente del tornillo de 4,5 mm de la FAPLc. En ambos, la sintomatología desapareció inmediatamente después de extraer los implantes. Creemos que los tornillos canulados de cabeza plana son la mejor opción, ya que si se implantan correctamente no será necesario retirarlos; por el contrario, si quedan largos y generan fricción pueden ser menos tolerados que los tornillos de cabeza redonda. Si es necesario retirarlos, esto se resuelve también con un abordaje mínimamente invasivo y de forma ambulatoria, sin recurrir a abordajes amplios, como con las placas, y así disminuye el riesgo de complicaciones.

Rodemund y cols.<sup>26</sup> asocian un AbST a tornillos canulados y recomiendan la cirugía dentro de los primeros 3 días después de la lesión, incluso si hay edema de partes blandas, sin que esto genere un aumento de las complicaciones de la cicatrización de las heridas. Shams y cols.<sup>27</sup> publicaron una serie prospectiva de casos de FCDA usando un AbST y tornillos canulados. Según estos autores, la tasa de satisfacción del 91% y un puntaje de Maryland de 85 podrían relacionarse con la cirugía temprana (3.2 días).

Nuestro enfoque terapéutico supone una cirugía rápida, cuanto menor sea el tiempo desde la lesión hasta la cirugía, más fácil será la movilización de los fragmentos y la reducción. En nuestra serie, la media de tiempo desde la lesión hasta la operación fue de 7.64 días (rango 1-10). Coincidimos en la importancia de realizar el tratamiento quirúrgico lo antes posible, aunque interpretamos que estos tiempos son difíciles de reproducir en nuestro medio.

Las debilidades de nuestro estudio son el reducido tamaño de la muestra y el seguimiento promedio de 19.28 meses (imposibilita evaluar complicaciones a mediano y largo plazo). Como fortalezas, destacamos la detallada descripción de la técnica, la correcta evaluación por imágenes (radiografía y TC) y el análisis estadístico de los resultados.

## CONCLUSIONES

El AbST ofrece una correcta exposición de la FAPLc con una disección y un trauma mínimos de partes blandas. La fijación interna con tornillos canulados es segura, los desplazamientos secundarios son excepcionales. Con un AbST y tornillos canulados pueden esperarse iguales o mejores resultados imagenológicos y funcionales, con menos complicaciones que con un AbLA asociado a una placa lateral.

Conflicto de intereses: Los autores no declaran conflictos de intereses.

ORCID de H. S. Herrera: <https://orcid.org/0000-0002-0036-8468>

ORCID de M. A. Rofrano Botta: <https://orcid.org/0000-0003-1947-8218>

ORCID de F. J. Pereira: <https://orcid.org/0000-0002-2850-5428>

ORCID de P. Paitampoma Álvarez: <https://orcid.org/0009-0007-8068-1721>

## BIBLIOGRAFÍA

1. Backes M, Schepers T, Beerekamp MS, Luitse JS, Goslings JC, Schep NW. Wound infections following open reduction and internal fixation of calcaneal fractures with an extended lateral approach. *Int Orthop* 2014;38(4):767-73. <https://doi.org/10.1007/s00264-013-2181-1>
2. Potter MQ, Nunley JA. Long-term functional outcomes after operative treatment for intra-articular fractures of the calcaneus. *J Bone Joint Surg Am* 2009;91(8):1854-60. <https://doi.org/10.2106/JBJS.H.01475>
3. Agren PH, Wretenberg P, Sayed-Noor AS. Operative versus nonoperative treatment of displaced intra-articular calcaneal fractures: a prospective, randomized, controlled multicenter trial. *J Bone Joint Surg Am* 2013;95(15):1351-7. <https://doi.org/10.2106/JBJS.L.00759>
4. Sanders R. Displaced intra-articular fractures of the calcaneus. *J Bone Joint Surg Am* 2000;82(2):225-50. <https://doi.org/10.2106/00004623-200002000-00009>
5. Sanders R, Fortin P, DiPasquale T, Walling A. Operative treatment in 120 displaced intraarticular calcaneal fractures. Results using a prognostic computed tomography scan classification. *Clin Orthop Relat Res* 1993;(290):87-95. PMID: 8472475
6. Sanders R, Vaupel ZM, Erdogan M, Downes K. Operative treatment of displaced intraarticular calcaneal fractures: long-term (10-20 Years) results in 108 fractures using a prognostic CT classification. *J Orthop Trauma* 2014;28(10):551-63. <https://doi.org/10.1097/BOT.0000000000000169>
7. Benirschke SK, Kramer PA. Wound healing complications in closed and open calcaneal fractures. *J Orthop Trauma* 2004;18(1):1-6. <https://doi.org/10.1097/00005131-200401000-00001>
8. Folk JW, Starr AJ, Early JS. Early wound complications of operative treatment of calcaneus fractures: analysis of 190 fractures. *J Orthop Trauma* 1999;13(5):369-72. <https://doi.org/10.1097/00005131-199906000-00008>
9. Harvey EJ, Grujic L, Early JS, Benirschke SK, Sangeorzan BJ. Morbidity associated with ORIF of intra-articular calcaneus fractures using a lateral approach. *Foot Ankle Int* 2001;22(11):868-73. <https://doi.org/10.1177/107110070102201102>
10. Peng C, Yuan B, Guo W, Li N, Tian H. Extensile lateral versus sinus tarsi approach for calcaneal fractures: A meta-analysis. *Medicine (Baltimore)* 2021;100(31):e26717. <https://doi.org/10.1097/MD.00000000000026717>
11. Khazen G, Rassi CK. Sinus tarsi approach for calcaneal fractures: The new gold standard? *Foot Ankle Clin* 2020;25(4):667-681. <https://doi.org/10.1016/j.fcl.2020.08.003>
12. Ni M, Mei J, Li K, Niu W, Zhang M. The primary stability of different implants for intra-articular calcaneal fractures: an in vitro study. *Biomed Eng Online* 2018;17(1):50. <https://doi.org/10.1186/s12938-018-0484-6>
13. Nosewicz T, Knupp M, Barg A, Maas M, Bolliger L, Goslings JC, et al. Mini-open sinus tarsi approach with percutaneous screw fixation of displaced calcaneal fractures: a prospective computed tomography-based study. *Foot Ankle Int* 2012;33(11):925-33. <https://doi.org/10.3113/FAI.2012.0925>
14. Gallino RM, Gray AC, Buckley RE. The outcome of displaced intra-articular calcaneal fractures that involve the calcaneocuboid joint. *Injury* 2009;40(2):146-9. <https://doi.org/10.1016/j.injury.2008.10.021>

15. Csizy M, Buckley R, Tough S, Leighton R, Smith J, McCormack R, et al. Displaced intra-articular calcaneal fractures: variables predicting late subtalar fusion. *J Orthop Trauma* 2003;17(2):106-12. <https://doi.org/10.1097/00005131-200302000-00005>
16. Thordarson DB, Krieger LE. Operative vs. nonoperative treatment of intra-articular fractures of the calcaneus: a prospective randomized trial. *Foot Ankle Int* 1996;17(1):2-9. <https://doi.org/10.1177/107110079601700102>
17. Nosewicz TL, Dingemans SA, Backes M, Luitse JSK, Goslings JC, Schepers T. A systematic review and meta-analysis of the sinus tarsi and extended lateral approach in the operative treatment of displaced intra-articular calcaneal fractures. *Foot Ankle Surg* 2019;25(5):580-8. <https://doi.org/10.1016/j.fas.2018.08.006>
18. Weber M, Lehmann O, Sägeser D, Krause F. Limited open reduction and internal fixation of displaced intra-articular fractures of the calcaneum. *J Bone Joint Surg Br* 2008;90(12):1608-16. <https://doi.org/10.1302/0301-620X.90B12.20638>
19. Kline AJ, Anderson RB, Davis WH, Jones CP, Cohen BE. Minimally invasive technique versus an extensile lateral approach for intra-articular calcaneal fractures. *Foot Ankle Int* 2013;34(6):773-80. <https://doi.org/10.1177/1071100713477607>
20. Nelson JD, McIff TE, Moodie PG, Iverson JL, Horton GA. Biomechanical stability of intramedullary technique for fixation of joint depressed calcaneus fracture. *Foot Ankle Int* 2010;31(3):229-35. <https://doi.org/10.3113/FAI.2010.0229>
21. Wang Q, Zhang N, Guo W, Wang W, Zhang Q. Cannulated screw fixation versus plate fixation in treating displaced intra-articular calcaneus fractures: a systematic review and meta-analysis. *Int Orthop* 2021;45(9):2411-21. <https://doi.org/10.1007/s00264-021-05141-y>
22. Guo C, Xu Y, Li C, Li X, Wang Z, Cai M, et al. Comparing less invasive plate fixation versus screw fixation of displaced intra-articular calcaneus fracture via sinus tarsi approach. *Int Orthop* 2021;45(9):2231-7. <https://doi.org/10.1007/s00264-020-04867-5>
23. Pitts CC, Almaguer A, Wilson JT, Quade JH, Johnson MD. Radiographic and postoperative outcomes of plate versus screw constructs in open reduction and internal fixation of calcaneus fractures via the sinus tarsi. *Foot Ankle Int* 2019;40(8):929-35. <https://doi.org/10.1177/1071100719848063>
24. Weng QH, Dai GL, Tu QM, Liu Y, Lutchooman V, Hong JJ, et al. Comparison between percutaneous screw fixation and plate fixation via sinus tarsi approach for calcaneal fractures: An 8-10-year follow-up study. *Orthop Surg* 2020;12(1):124-32. <https://doi.org/10.1111/os.12597>
25. Driessen M, Edwards M, Biert J, Hermans E. Long-term results of displaced intra-articular calcaneal fractures treated with minimal invasive surgery using percutaneous screw fixation. *Injury* 2021;52(4):1054-59. <https://doi.org/10.1016/j.injury.2020.12.003>
26. Rodemund C, Krenn R, Kihm C, Leister I, Ortmaier R, Litzlbauer W, et al. Minimally invasive surgery for intra-articular calcaneus fractures: a 9-year, single-center, retrospective study of a standardized technique using a 2-point distractor. *BMC Musculoskelet Disord* 2020;21(1):753. <https://doi.org/10.1186/s12891-020-03762-9>
27. Shams A, Gamal O, Mesregah MK. Outcome of minimally invasive osteosynthesis for displaced intra-articular calcaneal fractures using cannulated screws: A prospective case series. *J Foot Ankle Surg* 2021;60(1):55-60. <https://doi.org/10.1053/j.jfas.2020.06.017>