

# Resolución del caso

Juan Manuel Romero Ante,<sup>\*</sup> Carlos A. Polo Marulanda,<sup>\*\*</sup> Cristian Valderrama,<sup>#</sup> Cynthia Delgado Soto<sup>##</sup>

<sup>\*</sup>Servicio de Ortopedia y Traumatología, Hospital Alma Máter, Medellín, Colombia

<sup>\*\*</sup>Módulo de Pie y Tobillo, Servicio de Ortopedia y Traumatología, Neuromédica, Medellín, Colombia

<sup>#</sup>Universidad de Antioquia, Medellín, Colombia

<sup>##</sup>Laboratorio de Patología y Citología (LAPACI), Clínica Medellín de Occidente, Medellín, Colombia

*Presentación del caso en la página 189.*

## Lesión endomedular inusual en la falange distal del hallux

### RESUMEN

Las lesiones óseas ocupantes de espacio de localización endomedular y excéntricas en huesos cortos del pie son infrecuentes, hay escasos reportes de caso y, hasta hoy, no se han descrito en la falange distal del hallux.

Presentamos uno de estos casos, las evaluaciones clínica y radiológica, y el abordaje terapéutico.

**Palabras clave:** Neoplasia; localización excéntrica; atípica; endomedular; hallux.

**Nivel de Evidencia:** IV

### Unusual Intramedullary Lesion in the Distal Phalanx of the Hallux

### ABSTRACT

Intramedullary, eccentrically located space-occupying bone lesions in the short bones of the foot are uncommon. Few cases have been reported in the literature, and to date, such lesions have not been described in the distal phalanx of the hallux. We present one such case, including its clinical and radiological evaluation and therapeutic management.

**Keywords:** Neoplasm; eccentric location; atypical; intramedullary; hallux.

**Level of Evidence:** IV

## DIAGNÓSTICO

Encondroma de la falange distal del hallux.

## DISCUSIÓN

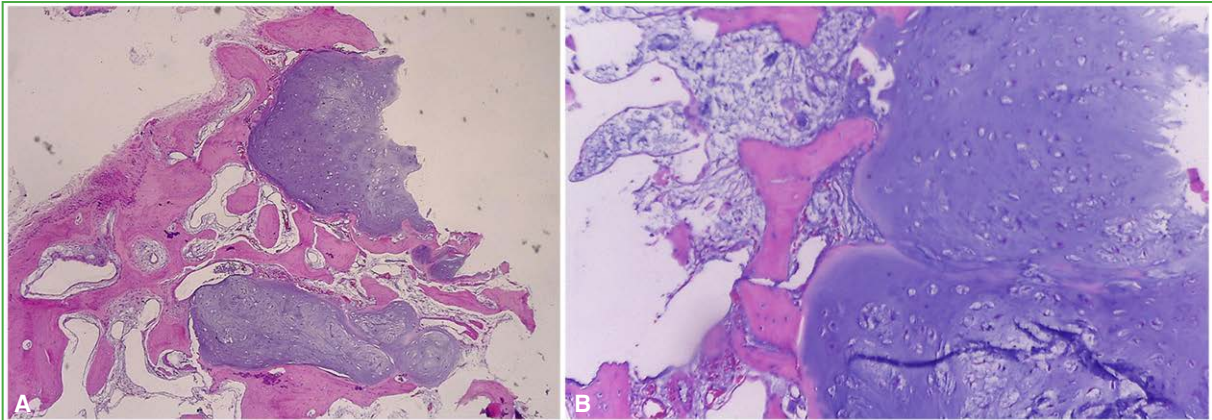
El paciente otorgó el consentimiento informado para la cirugía. En el quirófano, se administró antibioticoterapia profiláctica por vía intravenosa y se usó un torniquete digital durante 45 min. A través de una incisión oblicua en el eponiquio lateral sobre la falange distal del hallux derecho, se elevaron la uña y el lecho ungueal, se localizó la lesión en la región metafiso-diafisaria proximal central de la falange y, con un osteótomo, se realizó el curetaje y se logró extraer la lesión, la cual tenía un aspecto grueso, era de color blanquecino y opaco, con invasión endomedular y destrucción cortical lateral. Se resecó en su totalidad y se envió para el estudio histopatológico. Quedó un defecto óseo residual de menos del 30% del diámetro de la falange distal. Se lavó el lecho óseo con una solución de dextrosa al 5%. Se efectuó una nueva incisión en la cara lateral del talón ipsilateral para extraer un injerto óseo cortico-esponjoso de calcáneo, el cual se aplicó en el defecto óseo cavitario residual de la falange distal del hallux. Se procedió al cierre por planos de las heridas y se inmovilizó con una férula de yeso suropédica.

El paciente fue dado de alta con analgesia y apoyo solo en el talón. Se programó un control ambulatorio cuando contara con el resultado de la biopsia.

Recibido el 22-8-2025. Aceptado luego de la evaluación el 16-12-2025 • Dr. JUAN MANUEL ROMERO ANTE • juanmaro04041977@gmail.com  <https://orcid.org/0000-0002-9390-9496>

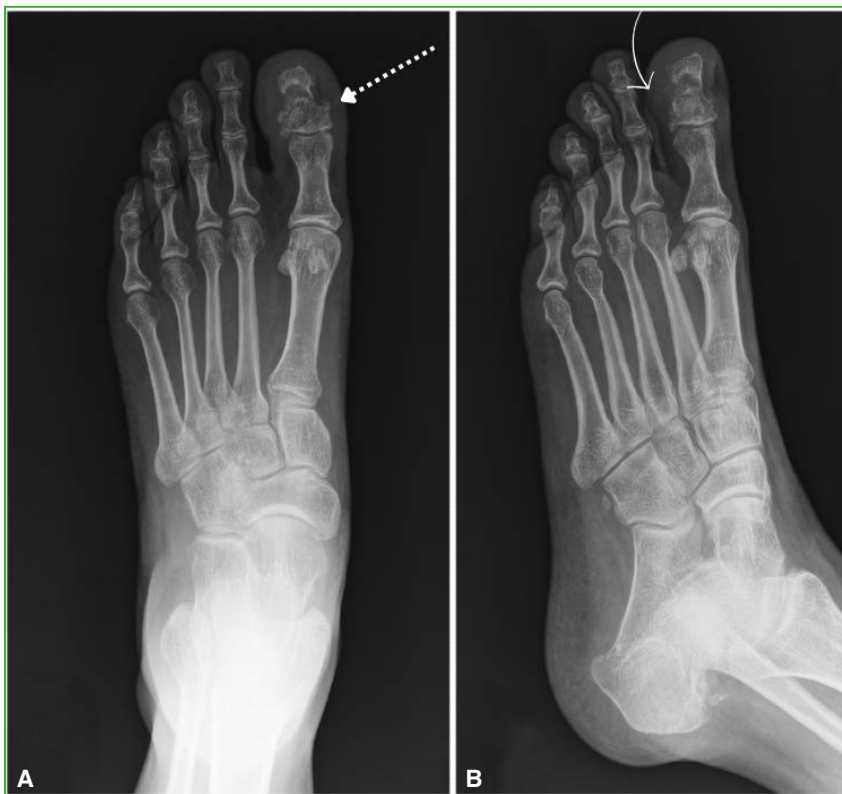**Cómo citar este artículo:** Romero Ante JM, Polo Marulanda CA, Valderrama C, Delgado Soto C. Instrucción Ortopédica de Posgrado – Imágenes. Resolución del caso. *Rev Asoc Argent Ortop Traumatol* 2026;91(3):286-290. <https://doi.org/10.15417/issn.1852-7434.2026.91.3.2345>

El reporte anatomopatológico reveló una lesión compuesta por cartílago hialino, sin áreas de necrosis, sin atipia de los condrocitos y sin cambio mixoide, con formación de nódulos cartilagosos de bordes bien delimitados y principalmente no se identificó crecimiento permeativo (Figura 3).

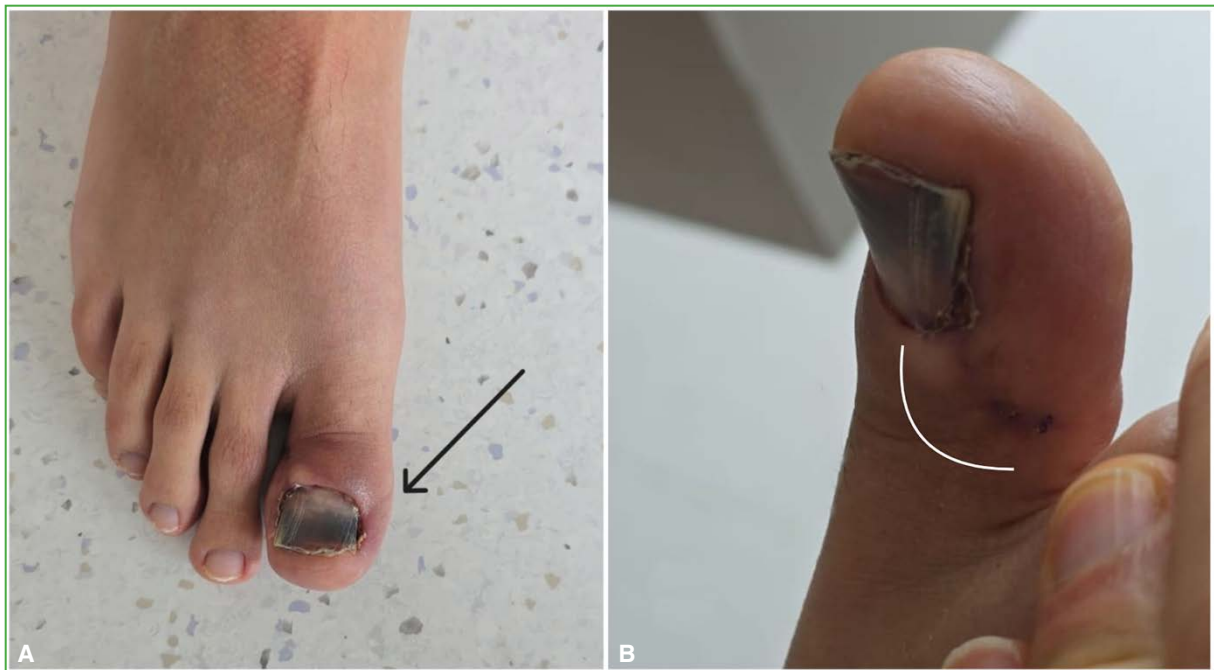


**Figura 3.** Nódulos bien delimitados de cartílago hialino, algunos de localización excéntrica y ausencia de un patrón permeativo en los espacios intertrabeculares. Hematoxilina-eosina; aumento original x4 (A) y x10 (B).

Tras 4 meses de seguimiento clínico, el paciente no ha tenido dolor ni molestias mecánicas al emplear calzado, aunque tiene solo cambios de coloración ungueal. Desde el punto de vista radiológico, la consolidación es avanzada, y no ha tenido recidiva (Figuras 4 y 5).



**Figura 4.** Radiografías de pie derecho. **A.** Proyección anteroposterior. Avanzado proceso de consolidación (flecha blanca punteada). **B.** Proyección oblicua. No hay recidiva tumoral (flecha curva blanca).



**Figura 5.** A. Imagen clínica del pie derecho con distrofia ungueal residual en el hallux (flecha negra). B. Incisión quirúrgica cicatrizada (línea curva blanca).

Los tumores óseos en el pie y el tobillo son entidades raras, representan solo el 5-10% de todos los tumores musculoesqueléticos.<sup>1</sup> El encondroma es una neoplasia benigna localizada en la cavidad ósea, y cuya presentación en el pie suele comprometer metatarsianos y falanges y, en el 80% de los casos, la falange proximal es la localización más habitual. Por lo general, no causa síntomas, pero puede provocar dolor y edema secundario a la presión por su expansión intracavitaria o una fractura patológica. Puede medir entre 5 mm y 18,7 mm, se encuentran como lesiones solitarias, pero, si se manifiestan como lesiones múltiples, se denominan encondromatosis o enfermedad de Ollier. Cuando esta encondromatosis está acompañada de hemangiomas de tejidos blandos se conoce como síndrome de Mafucci.<sup>2</sup>

Desde el punto de vista histológico, los encondromas están formados por nódulos de cartílago hialino dentro de la cavidad medular, a menudo, con osificación endocondral en la periferia de estos. Los núcleos son redondos e hipercromáticos y no se identifica una actividad mitótica. Los encondromas de los pequeños huesos en manos y pies pueden tener una celularidad aumentada y una leve atipia citológica. Además, cuando estos nódulos de cartílago tienen una localización excéntrica pueden adelgazar la cortical e incluso romperla, abultando el periostio, aunque estos hallazgos generan la sospecha de malignidad, se siguen considerando como entidades benignas. Por esta razón, es muy importante la correlación de los datos clínicos, el tiempo de evolución, las imágenes radiológicas y la histología, lo que determina que su diagnóstico sea frecuentemente un desafío.<sup>3,4</sup>

En las radiografías, el encondroma se aprecia como una lesión de localización diafisaria o metafiso-diafisaria central bien definida, expansiva y lítica. En imágenes de la tomografía computarizada, pueden observarse patrones de calcificaciones intralesionales y es posible evaluar la integridad de la cortical ósea. En la resonancia magnética, puede identificarse edema óseo y de tejidos blandos, así como una señal de intensidad baja a intermedia en la secuencia T1 propia de los tumores de origen cartilaginosa, mientras que, en la secuencia T2, la señal será de alta intensidad. La resonancia magnética con contraste permite detectar, con facilidad, la presencia de realce periférico y tabiques.<sup>5</sup>

La transformación maligna de una lesión solitaria en el pie y el tobillo es muy rara. Puede llegar al 5% en las lesiones grandes de la tibia distal o incluso al 20% en pacientes con enfermedad de Ollier o síndrome de Mafucci. Por otra parte, las lesiones malignas no primarias en el pie y el tobillo son extremadamente inusuales, tan solo el 1%, y ocurren en estadios avanzados de cáncer de pulmón, glándula mamaria y endometrio.<sup>6</sup>

Se han publicado reportes de casos aislados. Un paciente de 16 años con una lesión en la falange proximal del segundo dedo del pie, de 10 años de evolución, la cual se habría tornado sintomática 3 meses antes de ser tratada con resección intralesional e injerto óseo.<sup>7</sup> De igual manera, el caso de un paciente de 27 años con dolor de 4 meses de evolución y una masa en la falange proximal del cuarto dedo del pie, quien fue sometido a la resección local, un injerto óseo y la estabilización con aguja de Kirschner dado el tamaño del defecto residual tras la resección.<sup>8</sup> En ambos casos, no se comunicaron recurrencias y los pacientes permanecieron asintomáticos durante el seguimiento.

Para las lesiones solitarias, está establecido que la resección intralesional, el injerto óseo y, en algunos casos, la estabilización temporal con aguja de Kirschner, son el método de tratamiento más efectivo cuando se trata de lesiones sintomáticas que no responden al manejo conservador o están relacionadas con fracturas patológicas.<sup>9</sup>

En el caso presentado, se describe una técnica de resección abierta, a través de un abordaje directo sobre la lesión; sin embargo, se han descrito técnicas mínimamente invasivas, abordajes endoscópicos para la resección de la lesión encondromatosa y la aplicación de un injerto en el defecto residual.<sup>10</sup> Hasta el momento, no hay estudios comparativos entre técnicas que evalúen los resultados y desenlaces, por lo que ambas siguen siendo opciones válidas para el manejo de estas lesiones intraóseas.

## CONCLUSIONES

Las lesiones solitarias líticas en las falanges de los dedos del pie son muy inusuales, y generalmente benignas, pero pueden provocar dolor y una deformidad local, así como una posible fractura patológica. Se recomienda la evaluación con estudios por imágenes, y la resección, la biopsia y, en algunos casos, la estabilización con aguja de Kirschner.

Conflicto de intereses: Los autores no declaran conflictos de intereses.

ORCID de C. A. Polo Marulanda: <https://orcid.org/0000-0002-4736-8393>  
ORCID de C. Valderrama: <https://orcid.org/0009-0002-3614-6952>

ORCID de C. Delgado Soto: <https://orcid.org/0000-0001-5461-8955>

## BIBLIOGRAFÍA

1. Toepfer A, Harrasser N, Recker M, Lenze U, Pohlig F, Gerdsmeyer L, et al. Distribution patterns of foot and ankle tumors: a university tumor institute experience. *BMC Cancer* 2018;18(1):735. <https://doi.org/10.1186/s12885-018-4648-3>
2. Chun KA, Stephanie S, Choi JY, Nam JH, Suh JS. Enchondroma of the Foot. *J Foot Ankle Surg* 2015;54(5):836-9. <https://doi.org/10.1053/j.jfas.2015.01.002>
3. Kerr DA, Cipriani NA. Benign cartilage-forming tumors. *Surg Pathol Clin* 2021;14(4):585-603. <https://doi.org/10.1016/j.path.2021.06.004>
4. Afonso PD, Isaac A, Villagrán JM. Chondroid tumors as incidental findings and differential diagnosis between enchondromas and low-grade chondrosarcomas. *Sem Musculoskelet Radiol* 2019;23(1):3-18. <https://doi.org/10.1055/s-0038-1675550>
5. Cavalcante MM, Silveira CRS, da Costa CR, Távora DGF, Alencar CHMF, Teixeira MJD, et al. Tumors and pseudotumors of foot and ankle: Bone lesions. *Foot (Edinb)* 2021;49:101845. <https://doi.org/10.1016/j.foot.2021.101845>
6. Scheele C, Toepfer A, Beischl S, Dammerer D, Harrasser N, von Eisenhart-Rothe R, et al. Insights into the distribution patterns of foot and ankle tumours: Update on the perspective of a University Tumour Institute. *J Clin Med* 2024;13(2):350. <https://doi.org/10.3390/jcm13020350>
7. Alhosain D, Kouba L, Dandashy A, Jejan W. A painful lump on a teenager's toe is a benign enchondroma. *Lancet* 2020;396(10263):1663. [https://doi.org/10.1016/S0140-6736\(20\)32165-6](https://doi.org/10.1016/S0140-6736(20)32165-6)

8. Edwards SR, Kingsford AC. Surgical management of an enchondroma of the proximal phalanx of the foot: An illustrative case report. *SAGE Open Med Case Rep* 2020;8:2050313X20945894. <https://doi.org/10.1177/2050313X20945894>
9. Jasqui Remba S, Álvarez San Martín R, Baley Amiga I, Portman Santos D. Solitary enchondroma in a metatarsal bone, an incidental discovery. *Int J Surg Case Rep* 2021;78:254-8. <https://doi.org/10.1016/j.ijscr.2020.12.056>
10. Lui TH. (2015). Endoscopic curettage and bone grafting of the enchondroma of the proximal phalanx of the great toe. *Foot Ankle Surg* 2015;21:137-41. <https://doi.org/10.1016/j.fas.2014.06.001>