

PRESENTACIÓN DE CASOS

Seudocondroplasia

Reemplazo total de cadera bilateral con evolución alejada

OCTAVIO L. HEREDIA, JAVIER M. MARABINI, SERGIO TRAVERSO y GABRIEL OVIEDO

Servicio de Ortopedia y Traumatología, Clínica Chutro, Córdoba

Caso clínico

Hombre de 52 años de edad, con padres y hermano sanos. Nacido por parto normal, aspecto normal al nacer. A los 2 o 3 años, aparece la clínica de la displasia.

Examen físico: estados intelectual y neurológico normales. Talla 95 cm, peso 43 kg, dolor y limitación funcional de ambas caderas, contracturas en flexión. Trendelenburg positivo bilateral. Rodillas en varo, con marcada laxitud articular. Pies planos. Codos deformados y con limitación de la extensión. Muñecas deformadas. Manos con dedos cortos y engrosados. Escoliosis dorsal, hiperlordosis lumbar. Columna cervical normal, sin hipoplasia de odontoides ni inestabilidad atlóideoaxoidea. Radiografías típicas de la seudocondroplasia (Figs. 1-6). Consulta hace 22 años por dolor, disbasia e impotencia funcional de ambas caderas, que tenían cirugías previas, probablemente osteotomías varizantes (Fig. 1). Fue sometido a un reemplazo bilateral de caderas con prótesis no cementadas, por vía posterolateral, con anestesia general, intervalo de un año entre las cirugías, con buena evolución (Fig. 7). Al año, presenta dolor en la cadera izquierda y se comprueba un aflojamiento séptico; se efectúa revisión en dos tiempos y colocación de prótesis cementada (fabricada a medida con imágenes radiológicas) e injertos óseos (Fig. 8). El paciente evoluciona bien durante 20 años. En la actualidad, sufre dolor ocasional en la cadera derecha, que no requiere analgésicos, ni tiene limitación alguna, pero la radiografía muestra signos claros de aflojamiento aséptico del tallo.

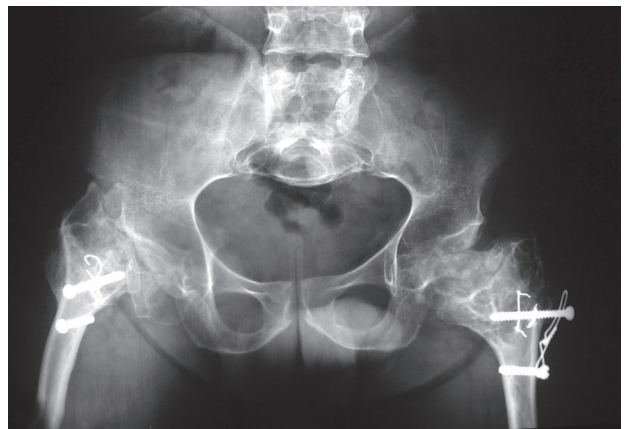


Figura 1. Radiografía de pelvis. Se observan ilíaco cuadrangular, escotadura ciática normal, caderas con destrucción articular del lado femoral, metáfisis ensanchadas (*flared*) y acetábulos planos (*shallow*).

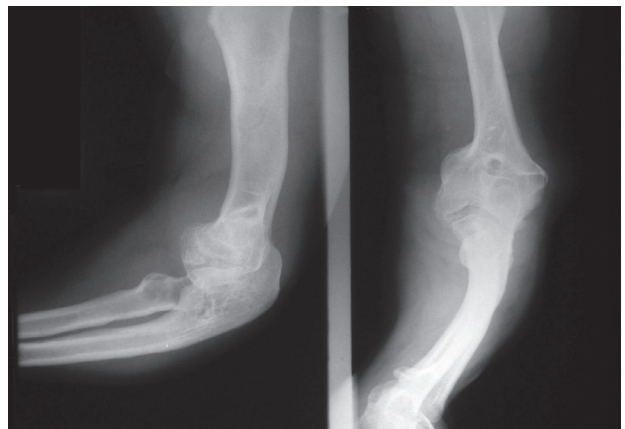


Figura 2. Radiografías de codo. Deformidad marcada.

Discusión

La seudocondroplasia es una forma infrecuente de enanismo, por lo general, de transmisión autosómica domi-

Recibido el 16-7-2013. Aceptado luego de la evaluación el 1-4-2014.

Correspondencia:

Dr. OCTAVIO L. HEREDIA
oheredia20@hotmail.com

nante, con anomalías en el brazo corto del cromosoma 19, pero la mayoría ocurre por mutaciones espontáneas. La falla está en la osificación endocondral y la inhibición de la proliferación del cartilago.¹ La primera descripción corresponde a Maroteaxu y Lamy, en 1959. La incidencia se estima en 4 por millón.² Se caracteriza por baja talla desproporcionada, compromiso metafisoepifisario, laxitud articular, desarrollo normal del cráneo (a diferencia de la acondroplasia), compromiso precoz de caderas.³ El diagnóstico diferencial debe incluir acondroplasia, displasia espondiloepifisaria y displasia epifisaria múltiple. El conjunto de hallazgos clínicos y radiológicos suele llevar el diagnóstico de certeza.^{4,6}

El desarrollo precoz de artrosis en caderas suele determinar la necesidad de realizar una artroplastia en aproximadamente el 50% de los pacientes. La cirugía se ve dificultada por el pequeño tamaño de los huesos y por

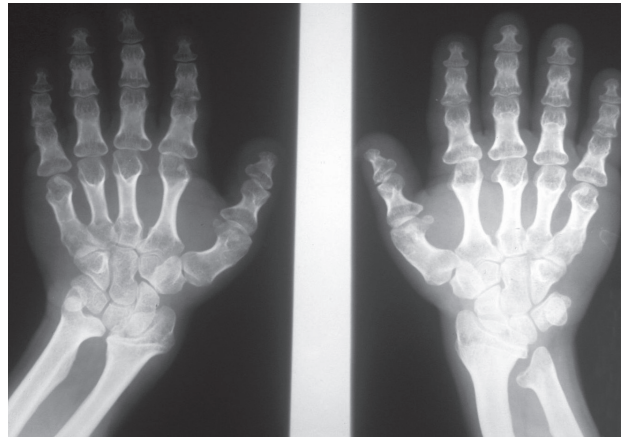


Figura 3. Radiografías de muñeca y mano. Acortamiento del cúbito, radio curvo, metacarpianos y falanges cortos y gruesos.

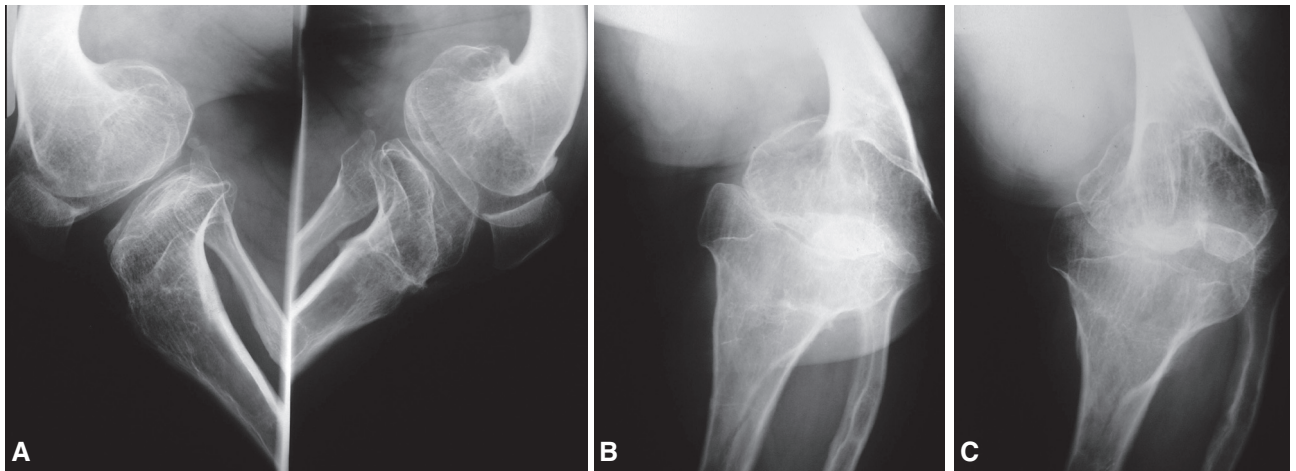


Figura 4. A. Radiografías de rodilla. Metáfisis ensanchadas y deformidad del fémur y de la tibia. B. Rodilla de frente. C. Rodilla de frente.

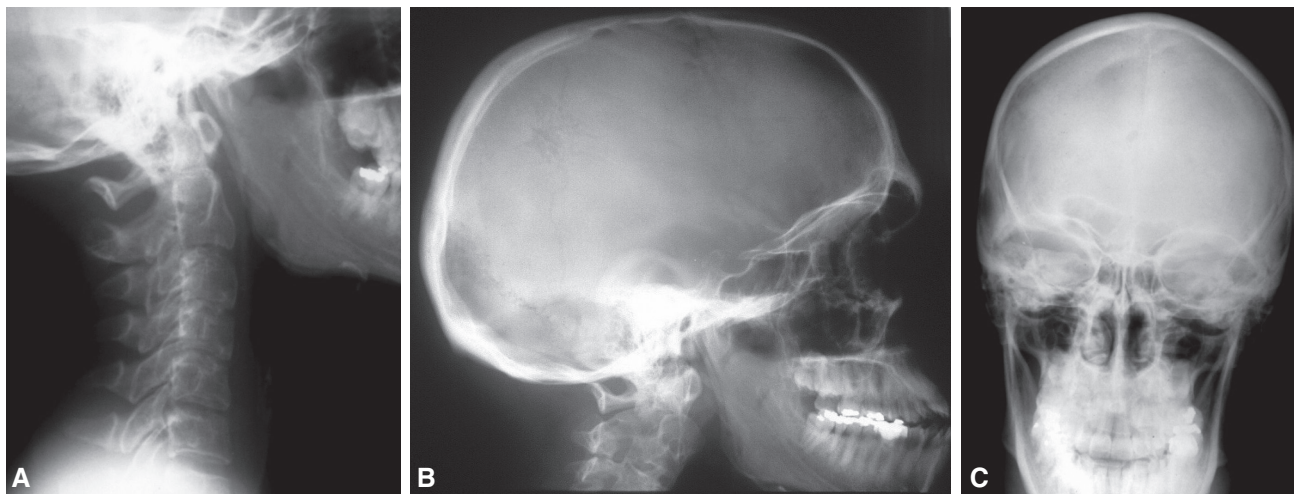


Figura 5. A. Radiografías de columna cervical y cráneo: normales. B. Cráneo de perfil. C. Cráneo de frente.

las alteraciones anatómicas, de tal manera que, muchas veces, se necesitan prótesis especiales (a medida o modulares) y la exacta programación preoperatoria.⁷⁻¹¹

El porcentaje de reoperaciones en este tipo de pacientes (osteocondrodismplasias) es alto: 30% a los 12 años de seguimiento en la serie de la Mayo Clinic (37 pacientes) y las causas son: aflojamientos asépticos, infecciones, fracturas periprotésicas y osteólisis extensas. Se consideran

factores predisponentes: la juventud, las deformidades marcadas, el compromiso de varias articulaciones –que llevaría a alteraciones de la marcha y de la carga– y la posición no óptima de los componentes protésicos.¹⁰

Según nuestro conocimiento, hay sólo cuatro casos publicados en el mundo. Este es el primero presentado en nuestra Asociación y con un seguimiento alejado de 20 años.^{1,9-11}

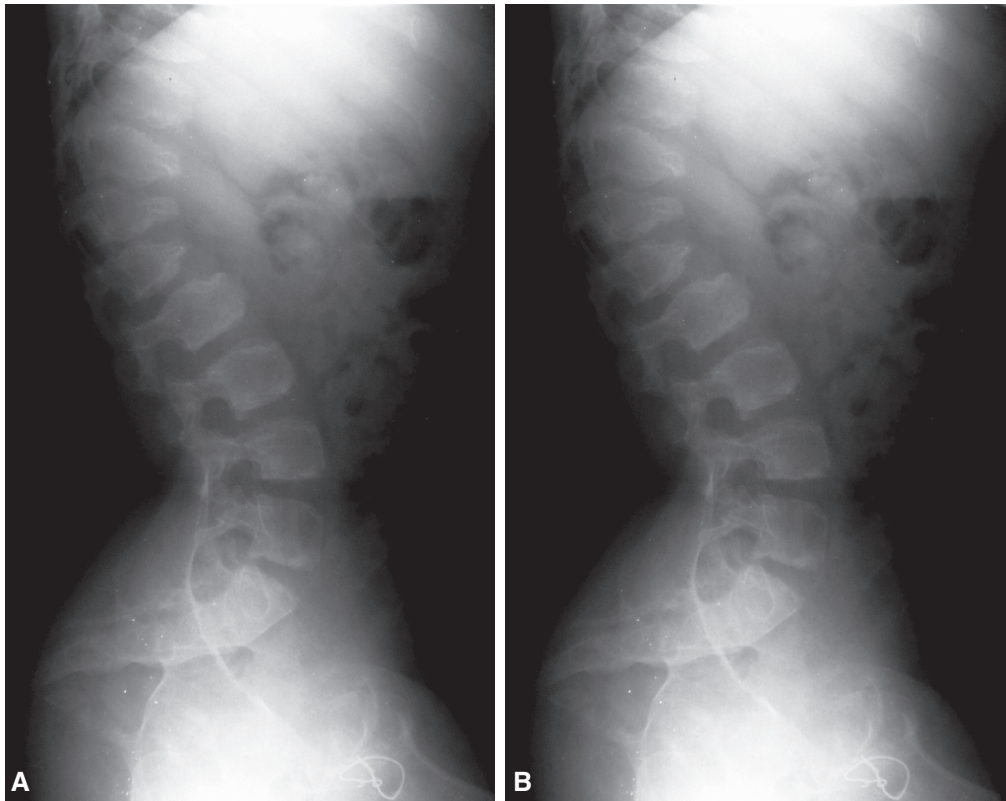


Figura 6. A. Radiografía de columna lumbar. Lordosis, platispondilia, vértebras en “lengua”, acuñaamiento de D11, D12 y L1, y distancia interpedicular normal. **B.** Columna lumbar de perfil.

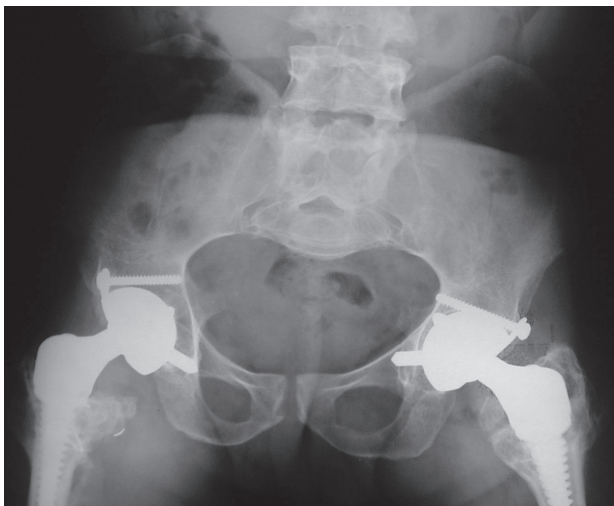


Figura 7. Prótesis colocadas.

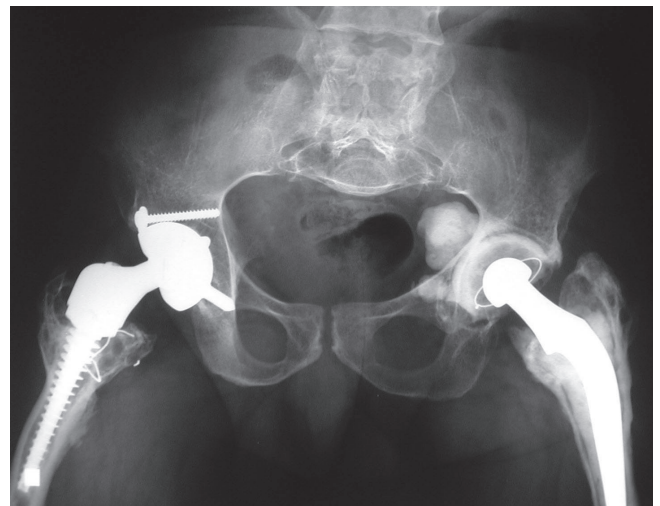


Figura 8. Evolución alejada de las prótesis (derecha, 21 años; izquierda, 19 años).

Bibliografía

1. **Wirtz DC, Birnbaum K, Sievert CH, Heller KD.** Bilateral total hip replacement in pseudoachondroplasia. *Acta Ortop Belg* 2000;66(4):407-8.
2. **Beals RB, Horton W.** Skeletal dysplasias: an approach to diagnosis. *J Am Acad Orthop Surg* 1995;3:174-1.
3. **Herring JA.** *Tchadjian's. Pediatric Orthopedic*, 3rd ed. Philadelphia: Saunder; 2002:1523-5.
4. **Crossan JF, Wynnes-Davies R, Fulfor GE.** Bilateral failure of the capital femoral epiphysis: bilateral Perthes disease, multiple epiphyseal dysplasia, pseudoachondroplasia, and spondyloepiphyseal dysplasia congenital and tarda. *J Pediatric Orthop* 1983;3(3):297-301.
5. **Fitzgerald R (h), Kaufer H, Malkani A.** *Ortopedia*. Buenos Aires: Panamericana; 2004: 1416-8.
6. **Wynne R, Fairbank TJ.** *Atlas de Enfermedades Generalizadas del Esqueleto*, Salvat; 1982:55-61.
7. **Sekundiak TD.** Total hip arthroplasty in patients with dwarfism. *Orthopedics* 2005;28(9):1075-8.
8. **Huo MH, Salvati EA, Liberman JR, Burstein AH, Wilson PD Jr.** Custom-designed femoral prostheses in total hip arthroplasty done with cement for severe dysplasia of the hip. *J Bone Joint Surg Am* 1993;75:1497-1504.
9. **Osagie L, Figgie M, Bostrom M.** Custom total hip arthroplasty in skeletal dysplasia. *International Orthopedic* 2012;36:527-1.
10. **Chiavetta JB, Parvizi J, Shaughnessy WJ, Cabanela ME.** Total hip arthroplasty in patients with dwarfism. *J Bone Joint Surg Am* 2004;86:298-303.
11. **Ain MC, Andres BM, Somel DS, Fishkin Z, Frassica FJ.** Total hip arthroplasty in skeletal dysplasias. Patients selection, preoperative planning, and operative techniques. *J Arthroplasty* 2004;19(1):1-7.