

Preservación ósea femoral con tallos cortos de fijación cervicometafisaria

Estudio radiográfico comparativo con tallos no cementados de fijación metafisaria

MARTÍN BUTTARO, GABRIEL MARTORELL, MAURICIO QUINTEROS, FERNANDO COMBA,
GERARDO ZANOTTI y FRANCISCO PICCALUGA

*Centro de Cadera, Instituto de Ortopedia y Traumatología "Carlos E. Ottolenghi"
Hospital Italiano de Buenos Aires*

RESUMEN

Introducción: Los tallos no cementados recubiertos con hidroxiapatita de fijación metafisaria han logrado excelentes resultados a largo plazo. La segunda generación de tallos cortos de fijación cervicometafisaria ha surgido a principios de la década de 1990, con el objetivo de preservar capital óseo femoral. Sin embargo, la preservación ósea femoral teóricamente propuesta no ha sido comprobada. El objetivo de este trabajo es determinar radiográficamente la preservación del capital óseo femoral cuando se utilizó un tallo corto de fijación cervicometafisaria, comparando las radiografías posoperatorias con la programación del tallo que se debería haber utilizado en caso de ser un diseño convencional con fijación metafisaria.

Materiales y Métodos: Los primeros 50 tallos cortos de fijación cervicometafisaria (MiniHip™, Corin, Cirencester, Reino Unido) fueron analizados por dos observadores independientes, con radiografías de frente, en cuanto a nivel de resección cervical y longitud del tallo, comparándolos con las filminas de un tallo convencional de fijación metafisodiafisaria (MetaFix™, Corin, Cirencester, Reino Unido).

Resultados: Según el análisis radiográfico, los tallos cortos de fijación cervicometafisaria ocuparon una longitud femoral promedio de 79 mm (rango 68-102). Los tallos convencionales de fijación metafisaria hubiesen ocupado, en promedio, 73 mm más que los tallos cortos (rango 47-94). Esta distribución se observó en el corte de cuello (promedio 10 mm más distal) y en la longitud del implante (promedio 66 mm mayor longitud) ($p < 0,001$). Esta diferencia permite preservar un 42% el capital óseo femoral.

Conclusión: La preservación ósea relacionada con el uso de tallos cortos de fijación cervicometafisaria podría traer beneficios a largo plazo en pacientes jóvenes con alta demanda funcional.

PALABRAS CLAVE: Artroplastia de cadera primaria. Tallos cortos. Preservación ósea femoral.

FEMORAL BONE PRESERVATION USING SHORT STEMS WITH METAPHYSEAL FIXATION

ABSTRACT

Background: Uncemented hydroxyapatite-coated stems with metaphyseal fixation have demonstrated excellent long-term results. Second generation of short stems has been developed in the 90's with the purpose to preserve femoral bone at the femoral neck and diaphysis. However, the amount of bone that would be theoretically saved has not been well-established. To radiographically determine femoral bone preservation in a series of patients operated on with a short, neck preserving stem, we compared these results with the length of a templated conventional length, uncemented hydroxyapatite-coated stem.

Methods: The first 50 short hydroxyapatite-coated uncemented stems (MiniHip™, Corin, Cirencester, UK) were radiographically analyzed by two independent observers measuring the level of neck cut and the stem length. Then, these results were compared with the level of neck cut and stem length when a conventional, metaphysodiafisary stem (MetaFix™, Corin, Cirencester, UK) was implanted using templates.

Results: According to the radiographic results, short stems measured an average length of 79 mm (range 68-102). Conventional stems would have required 78 mm (range 47-94) more bone for fixation than short stems. This difference was observed in the neck cut (average 10 mm more distal with a conventional stems), as well as in the diaphysis (average 66 mm more distal with a conventional stems) ($p < 0.001$).

*Recibido el 5-8-2013. Aceptado luego de la evaluación el 12-5-2014.
Correspondencia:*

Dr. MARTÍN BUTTARO
martin.buttaro@hospitalitaliano.org.ar

Conclusion: Femoral bone preservation may be related to long-term benefits especially in young patients.

KEY WORDS: Primary total hip arthroplasty. Short stems. Bone preservation.

Introducción

Los tallos no cementados recubiertos con hidroxiapatita de fijación metafisaria han logrado excelentes resultados a largo plazo.^{1,2} Los tallos cortos de fijación cervicometafisaria han sido desarrollados en la década de 1970, con resultados favorables a mediano y largo plazo.^{3,4} La segunda generación de tallos cortos de fijación cervicometafisaria ha surgido a principios de la década de 1990, con el objetivo de preservar capital óseo femoral y conservar parte del cuello femoral.⁵ Recientemente, se ha desarrollado un implante con recubrimiento de hidroxiapatita (MiniHip™, Corin, Cirencester, Reino Unido) que conserva parte del cuello femoral y basa su fijación en la región cervicometafisaria del fémur proximal. Sin embargo, la preservación ósea femoral teóricamente propuesta no ha sido demostrada en la literatura.

El objetivo de este trabajo es determinar radiográficamente la preservación del capital óseo femoral cuando se utilizó un tallo corto de fijación cervicometafisaria, comparando las radiografías posoperatorias con la programación del tallo que se debería haber utilizado en caso de ser un diseño convencional con fijación metafisaria.

Materiales y Métodos

Los primeros 50 tallos cortos de fijación cervicometafisaria (MiniHip™, Corin, Cirencester, Reino Unido) fueron analizados con radiografías de frente, midiendo el nivel de resección cervical y la longitud del tallo. Estos fueron comparados con las filminas de un tallo convencional de fijación metafisodiafisaria (MetaFix™, Corin, Cirencester, Reino Unido) (Fig. 1). La edad promedio de los pacientes era de 46.7 años (rango de 21 a 62), 38 pacientes pertenecían al sexo masculino y 12, al femenino. Los diagnósticos que motivaron la cirugía de reemplazo articular fueron artrosis degenerativa (42 casos), displasia del desarrollo de la cadera (5 casos), osteonecrosis (2 casos) y condrólisis idiopática (1 caso). Todos los implantes fueron colocados por el mismo cirujano a través de un abordaje posterolateral con anestesia raquídea.

La programación preoperatoria de los tallos cortos se realizó según el método descrito por Salvati y cols.,⁶ y estuvo a cargo de un cirujano con más de 10 años de experiencia en el empleo de este método. Las radiografías posoperatorias digitales de los pacientes en los cuales se implantó un tallo de fijación cervicometafisaria fueron analizadas por dos observadores independientes, super-



Figura 1. Se muestran los dos implantes medidos: el tallo de fijación cervicometafisaria (a la derecha) y el tallo de fijación metafisodiafisaria (a la izquierda).

poniendo las filminas de un tallo de fijación metafisodiafisaria con recubrimiento de hidroxiapatita (MetaFix™, Corin, Cirencester, Reino Unido). Se dibujó la longitud del tallo convencional y el nivel de corte de cuello femoral necesario para implantar este tallo. A continuación, se cuantificó la diferencia de preservación ósea longitudinal entre ambos implantes a nivel del cuello femoral y a nivel diafisario, el total como resultado de la suma de ambas mediciones y las longitudes de cada implante (Fig. 2).

El análisis estadístico se realizó con el programa SPSS (SPSS 2011 for Windows, IBM Corp, Armonk, NY, EE.UU.).

Resultados

Los tallos cortos de fijación cervicometafisaria preservaron, en promedio, 77 mm al compararlos con los tallos convencionales. El corte de cuello en los tallos convencionales debería haber sido de entre 3 y 15 mm más distal que con los tallos cortos (promedio 10 mm). Los tallos convencionales hubiesen ocupado 66 mm más de diáfisis (rango de 41 a 81) que los tallos cortos ($p < 0.001$) (Fig. 3).

La longitud promedio de los tallos cortos implantados fue de 82 mm (rango de 68 a 102). La longitud promedio de los tallos convencionales de fijación metafisodiafisaria hubiese sido de 142 mm (rango de 132 a 151) ($p < 0.001$) (Tabla y Fig. 4).

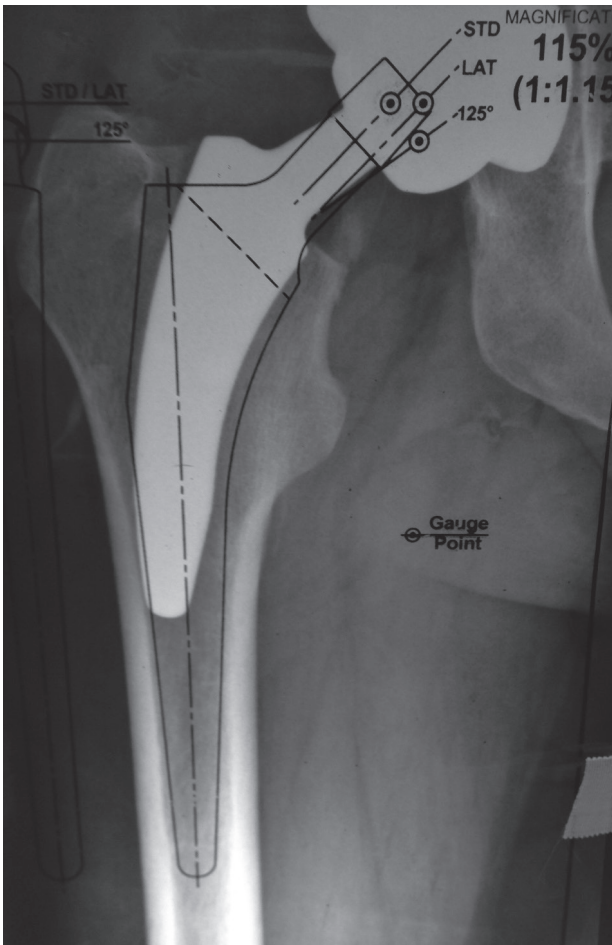


Figura 2. Procedimiento de medición. Con la radiografía posoperatoria de la cadera, de frente, se dibuja el nivel de corte de cuello y la longitud del implante que se hubiese colocado en el caso de utilizar un tallo de fijación metafisodiafisaria. Las flechas señalan la distancia que hubiese consumido el tallo de fijación metafisodiafisario en el cuello (flecha chica) y en la diáfisis (flecha grande).

De acuerdo con estos resultados, los tallos cortos permitieron preservar un 42% de longitud ósea comparados con los tallos de fijación metafisodiafisaria.

Discusión

A pesar de ser uno de los procedimientos más exitosos de la cirugía ortopédica, la artroplastia total de cadera sigue evolucionando con respecto a los diseños y materiales que se utilizan para llevarla a cabo. Los diseños cortos de fijación cervicometafisaria han sido desarrollados en los últimos años con el objetivo de preservar capital óseo femoral y cargar el fémur proximal de una manera más fisiológica. Según la ley de Wolff, la dirección y la densidad de las trabéculas óseas conforman zonas de mayor resistencia a cargas externas. La orientación trabecular se inicia en el hueso ilíaco, continúa hacia la cabeza del fémur en sentido caudal hasta el área introtrocantérica interna del cuello femoral.⁴ La prótesis utilizada en este estudio basa su anclaje y soporte óseo en dicha orientación trabecular. Otra de las ventajas de conservar parte del cuello femoral es la preservación de la vasculatura proporcionada por las ramas de la arteria circunfleja medial que ingresan por la base del calcar femoral. Los tallos de fijación metafisaria requieren

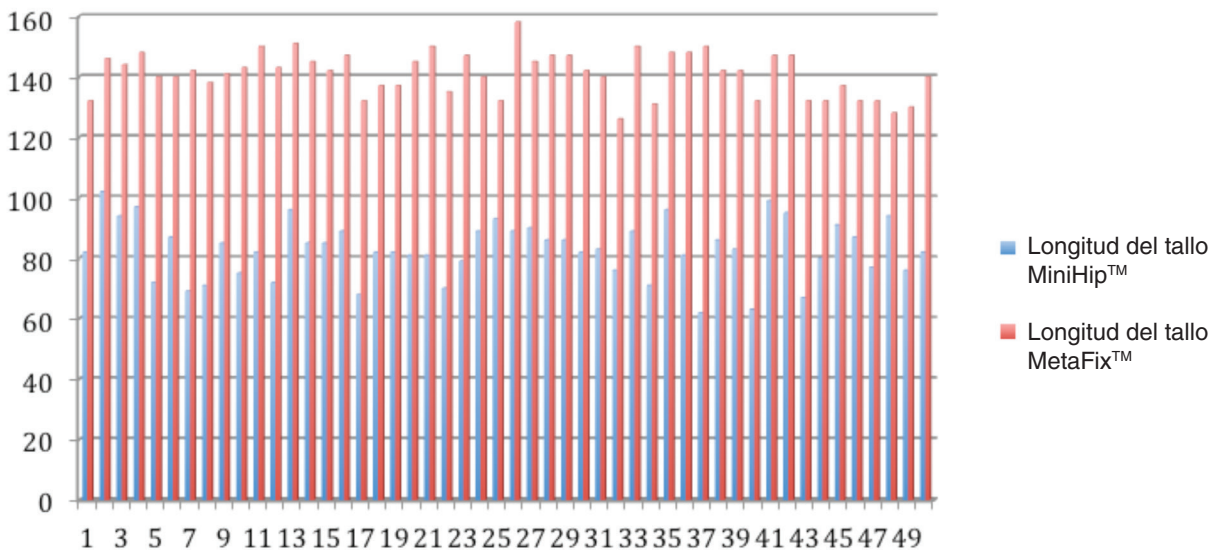
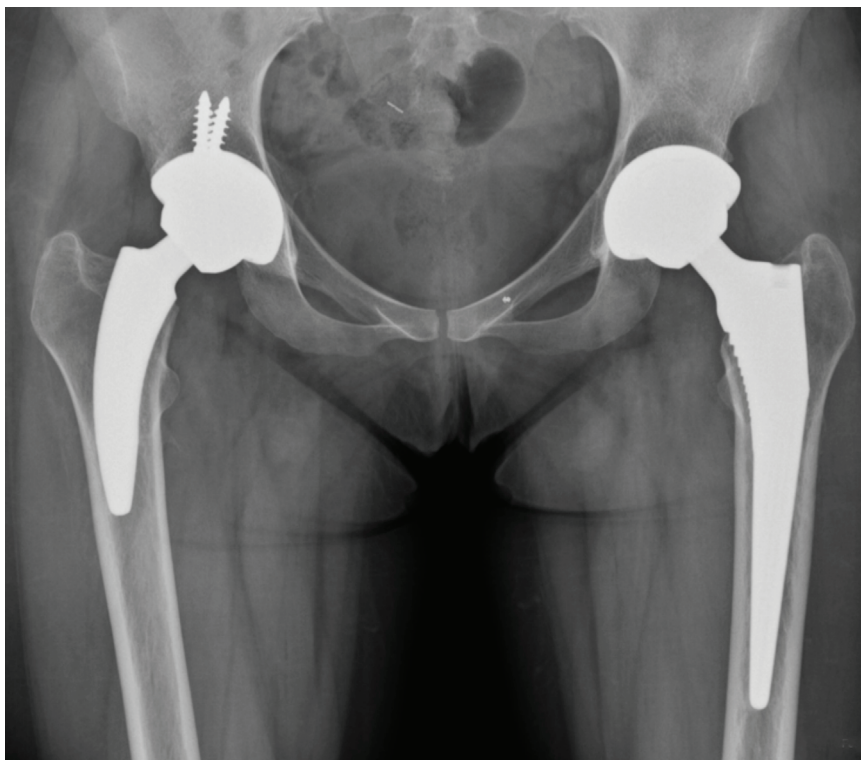


Figura 3. Longitud de los tallos cortos implantados y comparación de longitud de los tallos de fijación metafisodiafisaria.

Figura 4. Paciente con un tallo de fijación cervicodiafisaria en la cadera derecha y un tallo de fijación metafisodiafisaria en la cadera izquierda. Nótese la diferencia de longitud en el nivel del corte de cuello y en la invasión del canal femoral.



de un corte de cuello cercano a la base del trocánter menor, lo cual afecta dicha vascularización. Si bien los tallos que conservan el cuello femoral fueron desarrollados en la década de 1980 con el propósito de mejorar el momento de fuerza que pasa a través del fémur proximal, la invasión diafisaria de estos diseños iniciales era similar a la de los tallos que resecan el cuello femoral.³ En la actualidad, existen varios estudios con diferentes diseños de tallo corto que comunican resultados que oscilan entre el 94% y el 100% con seguimientos de hasta 18 años.^{4,5,7-12} Recientemente, se han publicado series que emplean este tipo de implantes en pacientes añosos con calidad ósea pobre y una supervivencia del 100% a los 35 meses¹² y 4.6 años.¹³

El tallo corto utilizado en este estudio radiográfico es un diseño alemán que ha demostrado reproducir radiográficamente el ángulo cervicodiafisario, la lateralización y la longitud del miembro contralateral en 246 pacientes.¹⁴ La parte distal (2,5 cm) de este diseño es pulida, a diferencia

del tallo de fijación metafisodiafisaria, no tiene recubrimiento con hidroxapatita, con lo cual, si bien el canal femoral es invadido, no existe fijación a ese nivel (Fig. 1). En el caso hipotético de necesidad de revisión, esta porción del implante no estaría fija, con lo cual la longitud final de este tipo de implantes en esta serie sería de 57 mm (82 mm menos 25 mm). En esta situación, la revisión del tallo corto fallido podría realizarse con un tallo convencional de fijación metafisodiafisaria para tratar de evitar la fijación distal con un implante de mayor longitud.

En este estudio, hemos observado que las caderas con coxa vara requieren de un tallo de menor tamaño y longitud con la consiguiente menor invasión del canal femoral. A diferencia de estos, las coxa valgus requieren de tallos de mayor calibre y se localizan en el canal con una orientación más neutra, con lo cual el compromiso diafisario es mayor. Esto explica que algunos tallos tengan una longitud de 68 mm y otros de 102 mm.

Tabla. Análisis estadístico comparativo entre los dos tipos de implantes

Caso	Prox*	Distal	Suma	MiniHip™	MetaFix™	p
Promedio	10,04	66,44	77	82,72	141,88	<0,001
Mayor	15	81	94	102	151	<0,001
Menor	3	41	47	68	132	<0,001

*Distancia medida en el cuello femoral.

MiniHip™= longitud del tallo MiniHip™; MetaFix™= longitud del tallo MetaFix™.

Las limitaciones de este estudio son, en principio, las relacionadas con las mediciones radiográficas. A pesar de haber trabajado con radiografía digital y tener como referencia el diámetro cefálico del tallo implantado, el método utilizado para las mediciones puede presentar errores.^{6,15} Pese a trabajar con una técnica radiológica estandarizada, la magnificación no es exacta. Las radiografías convencionales obtenidas a un metro de distancia producen una subestimación en la magnificación, en un 40% de los casos. En el 17% de los casos, esta es suficiente para producir un error en la elección de la copa en un tamaño (3 mm).⁶ Por otro lado, todas las planificaciones preoperatorias estuvieron a cargo de un solo programador, que ya había superado la curva de aprendizaje cuando se llevó a cabo el estudio. Las radiografías de frente permiten ofrecer una idea de la invasión del canal femoral en un sólo plano, sin poder calcular la preservación ósea real relacionada con uno u otro implante. Otra limitación es la cantidad escasa de pacientes.

Observamos un 42% de preservación ósea femoral radiográfica con tallos no cementados recubiertos con hidroxiapatita de fijación cervicometafisaria en comparación con tallos de fijación metafisodiafisaria. Esta diferencia en la preservación ósea se evidenció tanto en el corte de cuello (10 mm en promedio) como en la diáfisis (66 mm en promedio).

Si estos tallos cortos presentan una supervivencia similar a los tallos convencionales de fijación metafisodiafisaria, esta preservación podría traer beneficios a largo plazo en pacientes jóvenes con alta demanda funcional.

Conclusión

La preservación ósea relacionada con el uso de tallos cortos de fijación cervicometafisaria podría traer beneficios a largo plazo en pacientes jóvenes con alta demanda funcional.

Bibliografía

1. **Reikeras O, Gunderson RB.** Excellent results of HA coating on a grit-blasted stem: 245 patients followed for 8-12 years. *Acta Orthop Scand* 2003;74(2):140-5.
2. **Vidalain JP.** Twenty-year results of the cementless Corail stem. *Int Orthop* 2011;35(2):189-94.
3. **Freeman MA.** Why resect the neck? *J Bone Joint Surg Br* 1986;68(3):346-9.
4. **Pipino F.** CFP prosthetic stem in mini-invasive total hip arthroplasty. *J Orthop Traumatol* 2004;4:165-71.
5. **Pons M.** Learning curve and short-term results with a short-stem CFP system. *Hip Int* 2010;20(Suppl 7):S52-S57.
6. **González Della Valle A, Slullitel G, Piccaluga F, Salvati EA.** The precision and usefulness of preoperative planning for cemented and hybrid primary total hip arthroplasty. *J Arthroplasty* 2005;20(1):51-8.
7. **Briem D, Schneider M, Bogner N, Botha N, Gebauer M, Gehrke T, Schwantes B.** Mid-term results of 155 patients treated with a collum femoris preserving (CFP) short stem prosthesis. *Int Orthop* 2011;35(5):655-60.
8. **Burt CF, Garvin KL, Otterberg ET, Jardon OM.** A femoral component inserted without cement in total hip arthroplasty: a study of the Tri-Lock component with an average ten-year duration of follow-up. *J Bone Joint Surg Am* 1998;80:952-60.
9. **Chen HH, Morrey BF, An KN, Luo ZP.** Bone remodeling characteristics of a short-stemmed total hip replacement. *J Arthroplasty* 2009;24:945-50.
10. **Gilbert RE, Salehi-Bird S, Gallacher PD, Shaylor P.** The Mayo Conservative Hip: experience from a district general hospital. *Hip Int* 2009;19(3):211-4.
11. **Hube R, Zaage M, Hein W, Reichel H.** Early functional results with the Mayo-hip, a short stem system with metaphyseal-intertrochanteric fixation. *Orthopade* 2004;33(11):1249-58.
12. **Kim YH, Oh JH.** A comparison of a conventional versus a short, anatomical metaphyseal-fitting cementless femoral stem in the treatment of patients with a fracture of the femoral neck. *J Bone Joint Surg Br* 2012;94(6):774-81.
13. **Patel RM, Smith MC, Woodward CC, Stulberg SD.** Stable fixation of short-stem femoral implants in patients 70 years and older. *Clin Orthop Relat Res* 2012;470(2):442-9.
14. **Jerosch J, Grasselli C, Kothny PC, Litzkow D, Hennecke T.** Reproduction of the anatomy (offset, CCD, leg length) with a modern short stem hip design--a radiological study. *Z Orthop Unfall* 2012;150(1):20-6.
15. **Knight JL, Atwater RD.** Preoperative planning for total hip arthroplasty. Quantitating its utility and precision. *J Arthroplasty* 1992;7 Suppl:S403-9.