

El Comité Editorial ha propuesto una nueva Sección con el fin de contribuir al desarrollo de la discusión y el debate sobre temas de nuestra actividad para especialistas y residentes.

La Sección constará de una primera parte con la *Presentación del caso*, breve que incluirá edad, sexo y los síntomas o hallazgos clínicos y bioquímicos cardinales, si los hubiera, y las imágenes pertinentes.

En el siguiente número de la Revista, se desarrollará el diagnóstico y la discusión y, de esta manera, los lectores podrán corroborar su elaboración del tema.

Esperamos que IOP-Imágenes sea de utilidad para los lectores.

IOP - Imágenes

DR. JUAN PABLO GHISI

Argus Diagnóstico Médico

Jefe del Servicio de Resonancia Magnética, Hospital General de Agudos

"Dr. Juan A. Fernández", Ciudad Autónoma de Buenos Aires

DR. JUAN MAZZUCCO

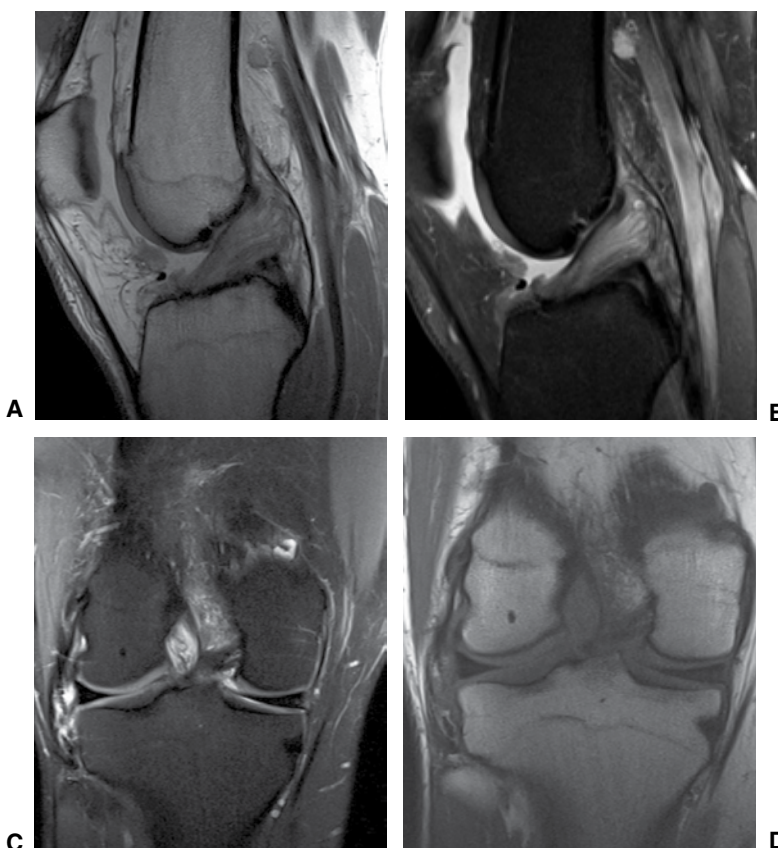
Argus Diagnóstico Médico

Jefe del Servicio de Diagnóstico por Imágenes, Sanatorio San Lucas, San Isidro, Buenos Aires

Presidente de la Sociedad Argentina de Radiología (SAR)

Presentación del caso

Hombre de 55 años. Consulta por dolor posterior de rodilla, sin antecedente traumático. En el examen semiológico, se detecta limitación a la flexión, sin inestabilidad.



▲ **Figura.** Resonancia magnética de rodilla, con imágenes ponderadas en densidad protónica (A), densidad protónica con supresión grasa (B y C) y T1 (D).

Hallazgos e interpretación de los estudios por imágenes

Se observa engrosamiento difuso del ligamento cruzado anterior (LCA) asociado a aumento de señal de aspecto estriado, tanto en las imágenes obtenidas en ponderación T1, como densidad protónica con supresión grasa (DP FS). Las inserciones y la orientación de las fibras están preservadas. La banda posterolateral del LCA es la más afectada.

IOP - Imágenes

Segunda parte

Diagnóstico

Degeneración mucoide del LCA.

Discusión

La degeneración mucoide del LCA constituye una condición fisiopatológica originada por la infiltración del LCA con material mucoide. En general, se manifiesta clínicamente con disminución del rango de movilidad, sobre todo, a expensas de la flexión, y dolor en el hueco poplíteo. Sin embargo, no todos los casos son sintomáticos.

Existe una fuerte asociación entre la degeneración mucoide del LCA y el daño del cartílago en el compartimiento femorotibial central y posteromedial, especialmente en pacientes >50 años de edad. También, se ha descrito su asociación con quistes tibiales intraóseos y con valores altos de la pendiente posterior de la tibia.

Los hallazgos de la resonancia magnética son característicos: engrosamiento difuso del ligamento con aumento de señal en cualquier secuencia utilizada, aunque esta señal es siempre menor que la del líquido. Esta apariencia ha sido denominada “en tallo de apio”. Suele ser una en-

tidad no diagnosticada de manera adecuada. En algunas publicaciones, se ha encontrado una prevalencia hasta del 9% en los pacientes con artrosis sintomática. Sin embargo, no hay datos sobre la prevalencia, o estos son muy variables, de la degeneración mucoide del LCA en pacientes sometidos a exámenes de resonancia magnética de rutina. La falta de diagnóstico adecuado podría deberse a la confusión que suele prestarse con quistes ganglionares del LCA (que, de hecho, pueden coexistir) y roturas parciales.

Histológicamente, se advierte una sustancia basófila de color marrón o amarillo que contiene una alta densidad de glucosaminoglicanos, como ácido hialurónico, detectables en histoquímica mediante la técnica del azul alcian. Las fibras de colágeno se observan disecadas por esta sustancia mucoide, y parecen delgadas y desplazadas, pero sanas y sin interrupciones.

La resección artroscópica en casos de degeneración mucoide de presentación sintomática suele dar buenos resultados subjetivos, pero eventualmente, puede aparecer laxitud posoperatoria progresiva. El pronóstico depende de la edad del paciente y de las lesiones asociadas.

Nota: Puede enviarnos sus comentarios sobre este caso a: Cartas al Editor (editor.raaot@gmail.com).