

# Reemplazo total de cadera en pacientes con displasia luxante

DIEGO MANA PASTRIÁN, GERMÁN GARABANO, HERNÁN DEL SEL

*Servicio de Ortopedia y Traumatología, Equipo de Cirugía Reconstructiva de Cadera y Rodilla, Hospital Británico de Buenos Aires, Ciudad Autónoma de Buenos Aires*

Recibido el 6-8-2016. Aceptado luego de la evaluación el 12-2-2017 • Dr. DIEGO MANA PASTRIÁN • mana.diego@gmail.com

## RESUMEN

**Introducción:** Se presentan los resultados obtenidos en una serie de pacientes sometidos a un reemplazo total de cadera por artrosis secundaria a displasia luxante, y se describen los problemas técnicos asociados con el reemplazo total de cadera en este grupo.

**Materiales y Métodos:** Evaluación retrospectiva de 81 casos operados por displasia luxante. Seguimiento mínimo 2 años. Sesenta y cuatro mujeres (80%) y 16 hombres. Edad al momento de la cirugía: <60 años (67,5%). Según la clasificación de Crowe, había 24 casos de tipo 1 (30%), 36 de tipo 2 (45%), 14 de tipo 3 (17,5%) y 6 de tipo 4 (7,5%). Se realizó la medición radiográfica en milímetros del centro de rotación de la cadera y de la discrepancia de longitud (preoperatoria y posoperatoria), para poder determinar la modificación producida por la cirugía, en estos aspectos.

**Resultados:** Se registraron 10 complicaciones relacionadas con el procedimiento: una infección profunda, 6 casos de revisión por aflojamiento mecánico, una lesión del nervio crural y 2 casos de luxación protésica temprana. La tasa de supervivencia del implante fue del 91,25% a los 10 años. El centro de rotación acetabular fue restaurado a una posición anatómica en 67 casos (hasta 1 cm), a una posición bien tolerada en 12 casos.

**Conclusiones:** El reemplazo total de cadera en la displasia luxante continúa siendo un desafío para el especialista. Seguimos considerando adecuada la utilización de injerto óseo estructural para el defecto lateral, y molido para la protrusión provocada, y cotilos cementados para grandes defectos si no se dispone de una opción no cementada.

**Palabras clave:** Displasia luxante; artroplastia; cadera; reemplazo total; luxación congénita.

**Nivel de Evidencia:** IV

## TOTAL HIP REPLACEMENT DUE TO OSTEOARTHRITIS SECONDARY TO DYSPLASIA

## ABSTRACT

**Introduction:** We present the results in a series of patients treated with total hip replacement due to osteoarthritis secondary to hip dysplasia, and we describe the technical problems associated with total hip replacement in this group.

**Methods:** Retrospective evaluation of 81 cases operated on due to hip dysplasia. Minimum follow-up: 2 years. Sixty-four women (80%) and 16 men. Age at surgery: <60 years (67.5%). According to Crowe classification, 24 cases were type 1 (30%), 36 type 2 (45%), 14 type 3 (17.5%) and 6 type 4 (7.5%). A radiographic measurement was performed to determine hip rotation center and length discrepancy in millimeters (pre- and postoperative), in order to evaluate the modification produced in these aspects by the surgery.

**Results:** There were 10 complications related to the procedure: a case of deep infection, 6 cases of mechanical loosening, one case of femoral nerve injury, and two cases of early prosthetic dislocation. The implant survival rate was 91.25% at 10 years. The acetabular rotation center was restored to an anatomical position in 67 cases (up to 1 cm), and to a well-tolerated position in 12 cases.

Conflicto de intereses: Los autores no declaran conflictos de intereses.

**Conclusions:** Total hip replacement in hip dysplasia continues to be a challenge for the specialist. Structural bone grafting for the lateral defect, morcellized bone for protrusion and cemented cups if an uncemented option is not available, are still advisable.

**Key words:** Hip dysplasia; arthroplasty; hip; total replacement; congenital dislocation.

**Level of Evidence:** IV

## Introducción

El reemplazo total de cadera (RTC) es un procedimiento eficaz para el alivio del dolor y la mejoría de la función en pacientes con degeneración articular avanzada.<sup>1</sup> A pesar de las mejoras en la técnica quirúrgica y la evolución en el diseño de los implantes, el aflojamiento mecánico de los componentes continúa siendo la principal causa de falla, lo que compromete su duración a largo plazo.<sup>2</sup>

En la coxartrosis secundaria a la displasia luxante (antes conocida como luxación congénita), el cirujano deberá tener en cuenta que, con frecuencia, surgirán dificultades técnicas adicionales, que la distinguen claramente de un RTC convencional. Estas dificultades están directamente relacionadas con las alteraciones anatómicas que presentan estas caderas, caracterizadas por un déficit de capital óseo acetabular, la alteración tanto de la forma, como del tamaño del fémur proximal y la menor edad promedio de los pacientes que la padecen.<sup>2</sup> La suma de estas variantes es la responsable de que el índice de falla por aflojamiento aséptico publicado en la bibliografía, en este grupo de pacientes, sea mayor que en la población general (24-53% en el componente acetabular a los 7.5 años).<sup>3-5</sup>

En este artículo, comunicamos los resultados obtenidos en una serie de pacientes tratados con un RTC por artrosis secundaria a displasia luxante, y describimos los problemas técnicos asociados con el RTC en este grupo.

## Materiales y Métodos

Entre junio de 1997 y junio de 2011, en nuestra institución, se realizaron 2581 RTC. En 81 casos (3,13%), el diagnóstico que motivó la cirugía fue coxartrosis secundaria a displasia luxante sintomática. En este estudio, se evaluó, en forma retrospectiva, a una serie de casos. Se incluyó a los pacientes operados por esta patología durante ese período, que tenían un seguimiento mínimo de 24 meses. Se consideraron 80 RTC en 66 pacientes. En 14 pacientes (21,2%), el RTC fue bilateral en dos tiempos. Un solo caso fue excluido, porque el seguimiento era insuficiente. Cabe destacar que se incluyó solo a los pacientes con diagnóstico ya conocido y, por lo tanto, se dejó sin analizar un número significativo que, si bien también desarrolló una patología degenerativa claramente secundaria a una displasia, al ser menos marcada, no se la había diagnosticado previamente. En estos pacientes, las deformidades características de una displasia no son tan

notorias, pero debe saberse que es posiblemente la causa más frecuente de coxartrosis en la mujer adulta joven.

Un 40% de los pacientes (32 casos) refería alguna cirugía previa al reemplazo articular. En este subgrupo, el promedio de cirugías previas fue de 1,7 (rango de 1 a 4). Estas caderas suelen presentar, a veces, una rigidez acentuada, debido no solo a la morfología alterada de la cabeza y el acetábulo, sino también a la fibrosis de las partes blandas periarticulares. Con frecuencia, la rigidez es en flexión de 40° o más, por lo que el paciente tendrá una maniobra de Thomas positiva y una hiperlordosis lumbar compensatoria. Las caderas displásicas o luxadas vírgenes de tratamiento quirúrgico pueden tener una movilidad limitada, pero excepcionalmente una rigidez significativa. El seguimiento promedio fue de 10 años (rango de 2.2 a 16.3). Diez pacientes tenían un seguimiento <5 años; 26, de entre 5 y 10 años, y en más de la mitad (44 casos), era de entre 10 y 15 años.

La satisfacción con el procedimiento quirúrgico se refleja en el tiempo transcurrido entre ambas cirugías en los casos bilaterales, que fue <2 meses (4 casos), de 3 a 6 meses (4 casos), de 6 a 12 meses (2 casos) y de 12 a 24 meses (4 casos).

La serie estaba formada por 64 mujeres (80%) y 16 hombres. La cadera derecha estaba afectada en 54 casos (68%) y la izquierda, en 26 casos. La edad al momento de la cirugía era <40 años [15 pacientes (18,75%)], de 40 a 50 años [21 pacientes (26,25%)], de 50 a 60 y de 60 a 70 [18 pacientes (22,5%) cada grupo], sólo ocho eran >70 años (10%); se destaca que el 67,5% tenía <60 años.

Se han descrito distintos sistemas para la clasificación radiológica de esta entidad. La clasificación de Crowe y Ranawat la divide en cuatro tipos de acuerdo con la posición de la cabeza respecto del acetábulo anatómico. Según la migración proximal de la cabeza femoral son: tipo 1: <50%, tipo 2: 50-75%, tipo 3: 75-100% y tipo 4: >100%.<sup>6</sup> En esta serie, 24 casos eran de tipo 1 (30%); 36, de tipo 2 (45%); 14, de tipo 3 (17,5%) y 6, de tipo 4 (7,5%).

La vía de abordaje utilizada fue la transtrocanterica (Charley) en los 29 casos iniciales y anterolateral transglútea directa (Bauer/Hardinge) en los 51 restantes. El implante fue cementado en 33 casos (41,25%), híbrido en 28 (35%) y no cementado en 19 (23,75%), y los implantes utilizados fueron Ogee-Charnley® (33 casos), Duraloc 100-Charnley® (3 casos), Duraloc 300-Charnley® (19 casos), Duraloc 300-C-Stem® (5 casos) y Duraloc 300-Corail® (8 casos) (todos de Johnson & Johnson), Trident-Exeter® (Stryker Corp.) en un caso y Fitmore-Conus® (Sulzer) en 11 casos.

Antes de la cirugía y después de ella, se efectuó la medición radiográfica en milímetros del centro de rotación de la cadera y de la discrepancia de longitud, utilizando una regla con magnificación del 20%. El objetivo de estas mediciones fue poder determinar la modificación producida por la cirugía, en estos aspectos. La metodología empleada constaba de una radiografía prequirúrgica de ambas caderas, de frente, con foco en el pubis y el sacro a 2 cm del pubis, coincidiendo, a su vez, en el frente estas dos estructuras para controlar la rotación. También se tomó una radiografía posoperatoria inmediata con las mismas características técnicas para realizar las mediciones, y en el último control radiográfico para observar la evolución de los componentes protésicos.

En cada caso, se trazó una línea horizontal tangente a la base de ambas imágenes en lágrima, en la radiografía de caderas de frente (preoperatoria y posoperatoria). Se identificó el centro de rotación acetabular en la cadera por evaluar, y se midió en milímetros la distancia entre el centro de rotación acetabular preoperatorio y posoperatorio, y la línea horizontal trazada previamente. Luego se midió la diferencia de longitud de los miembros, teniendo en cuenta la distancia del límite superior del calcar de cada lado, a la línea horizontal de referencia. Todas las mediciones fueron asentadas en una tabla de Excel para luego evaluar los resultados.

### ***Técnica quirúrgica (vía anterolateral)***<sup>7-12</sup>

El procedimiento se lleva a cabo, de preferencia, bajo anestesia raquídea hipotensiva en cámara de flujo laminar. Se coloca al paciente en decúbito dorsal y se efectúa una incisión longitudinal de unos 15 cm, en la cara lateral del muslo proximal, utilizando la espina ilíaca anterosuperior como referencia de extremo proximal de la herida. Las incisiones previas pueden ser longitudinales o transversales (en copa de champagne) y debe estudiarse cuidadosamente si serán ignoradas, utilizadas, en parte o en su totalidad, y, en ocasiones, resecaadas. No es infrecuente que parte de la incisión previa esté umbilicada y adherida a planos profundos, por lo que se recomienda realizar una plástica cutánea simple con liberación de los bordes. Se continúa la disección a través de la fascia lata, y si está también adherida, debe liberarse para restituir planos anatómicos que facilitarán el cierre. Luego se incide el tercio anterior del glúteo medio y unos 2-3 cm del vasto externo, así se logra la exposición de la porción anterior de la cabeza y del cuello femoral. La luxación se produce con rotación externa y aducción, y si bien la anteversión excesiva puede sugerir que se luxará sin dificultad, la migración proximal del fémur hará que la cápsula esté elongada y engrosada, con adherencias que pueden llegar hasta el trocánter menor. Las alteraciones anatómicas propias de la patología y las que se hayan producido por cirugías previas obligan al cirujano a observar y palpar repetidamente las estructuras óseas, a fin de poder identificar la posición en la que se encuentra. Colocar una palanca de Hohman en el borde caudal del cuello y otra en su borde cefálico facilita la vi-

sualización articular, y al aumentar la rotación externa y la aducción de la extremidad, se hace posible la luxación de la cadera y la exposición del neocotilo. A menudo, resulta necesario liberar el tendón del psoas ilíaco de su inserción en el trocánter menor. La disección siempre debe ser lenta y cuidadosa, la anatomía está alterada no sólo en la posición, sino también en las formas y rotaciones, por lo que se deberá ir palpando, observando y reconociendo cada estructura.

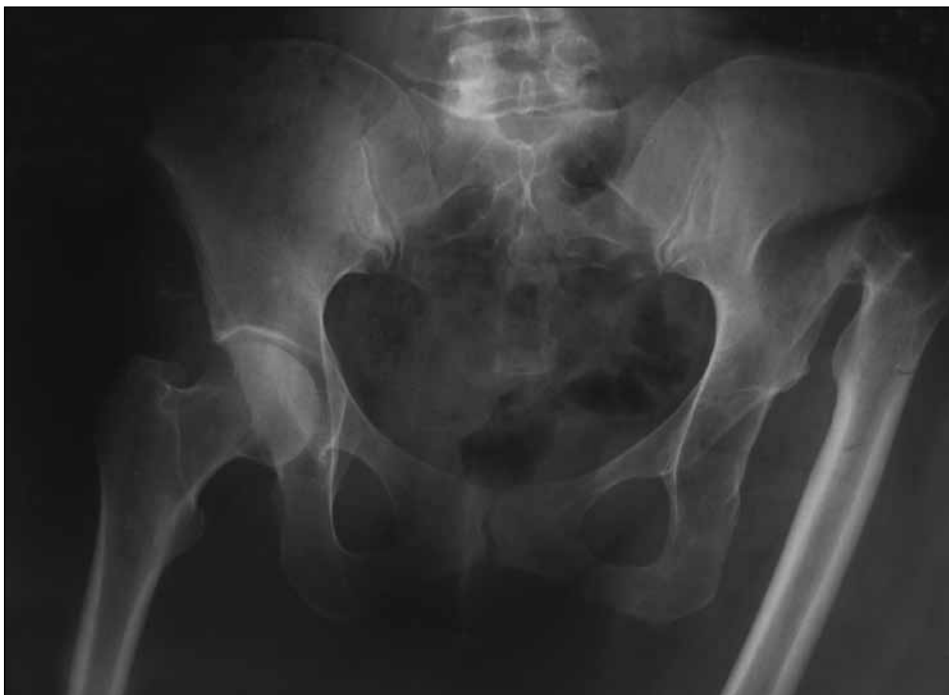Se encontrarán variaciones anatómicas en la pelvis y el fémur proximal. A nivel femoral suele existir una anteversión, a veces exagerada, del cuello que alcanza a la metadiáfisis proximal, lo que puede generar un canal estrecho con disposición ovoide anteroposterior. La cabeza puede ser pequeña o gigante y estar totalmente deformada, y el trocánter mayor estará en posición posterior. A nivel acetabular puede observarse un cotilo plano y poco profundo con un techo con pendiente acentuada, un defecto superolateral e insuficiencia de la pared anterior. Estos cambios son mucho más marcados en la subluxación que en la luxación.

Para establecer el nivel del acetábulo anatómico (paleocotilo) se debe identificar el agujero obturador, este es uno de los pasos fundamentales del procedimiento, ya que es la única referencia anatómica acetabular que no estará afectada por la patología. Esto requiere una técnica cuidadosa y sin prisa. Luego de la luxación articular, se identifican los bordes anterior y posterior del ilíaco a nivel del neocotilo, y colocando una palanca de Hohman a cada lado, se establece la dirección y el plano por donde seguir la disección hacia distal, siempre hay que asegurarse de que el tejido fibroso que se resecaará tenga un fondo medial óseo. Las palancas se van reposicionando secuencialmente en sentido distal, de forma de no perder nunca la referencia tridimensional. Al llegar al agujero obturador, se coloca una palanca de Hohman roma, lo que marcará el límite distal del paleocotilo. En este punto, deberán recolocarse las palancas de Hohman anterior y posterior para comenzar a trabajar el cotilo en su posición. El techo del paleocotilo puede ocupar parcialmente la entrada al neocotilo y el hueso puede ser muy escleroso. Por ello, si bien se puede comenzar con fresas pequeñas, recomendamos empezar con un escoplo gubia ancho para resecaar circunferencialmente el hueso ebúrneo y, luego de expuesto el hueso esponjoso, comenzar con la primera fresa. Una vez finalizada la preparación acetabular, se procede a la preparación femoral.

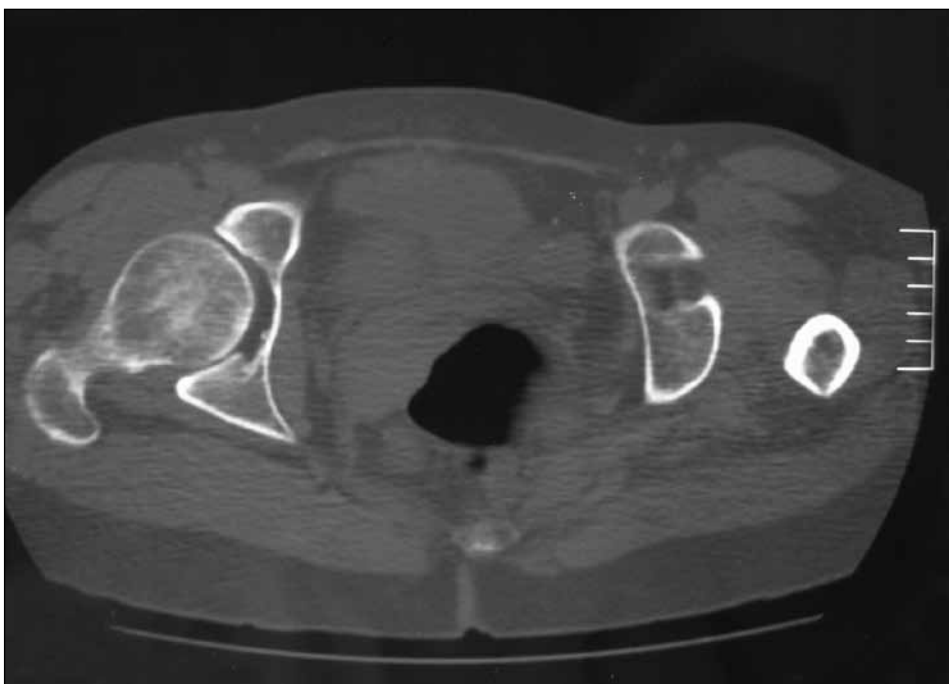Restaurar la posición del acetábulo permite reconstituir la biomecánica normal de la articulación de la cadera y, como regla general, la posición del acetábulo determina la longitud definitiva del miembro, pueden ser necesarias osteotomías de acortamiento femoral. Se han descrito osteotomías a nivel subtrocantérico y aun diafisaria baja, las que suelen necesitar de una osteosíntesis adicional para su control rotatorio. Preferimos efectuar la resección secuencial del cuello femoral hasta obtener una reducción con adecuada tensión de los tejidos blandos en la nueva localización.

Por tratarse de una patología que plantea una importante dificultad técnica quirúrgica, creemos que un abordaje por vía anterolateral facilitará no solo la interpretación de las variaciones anatómicas (que se caracteriza por la ante-

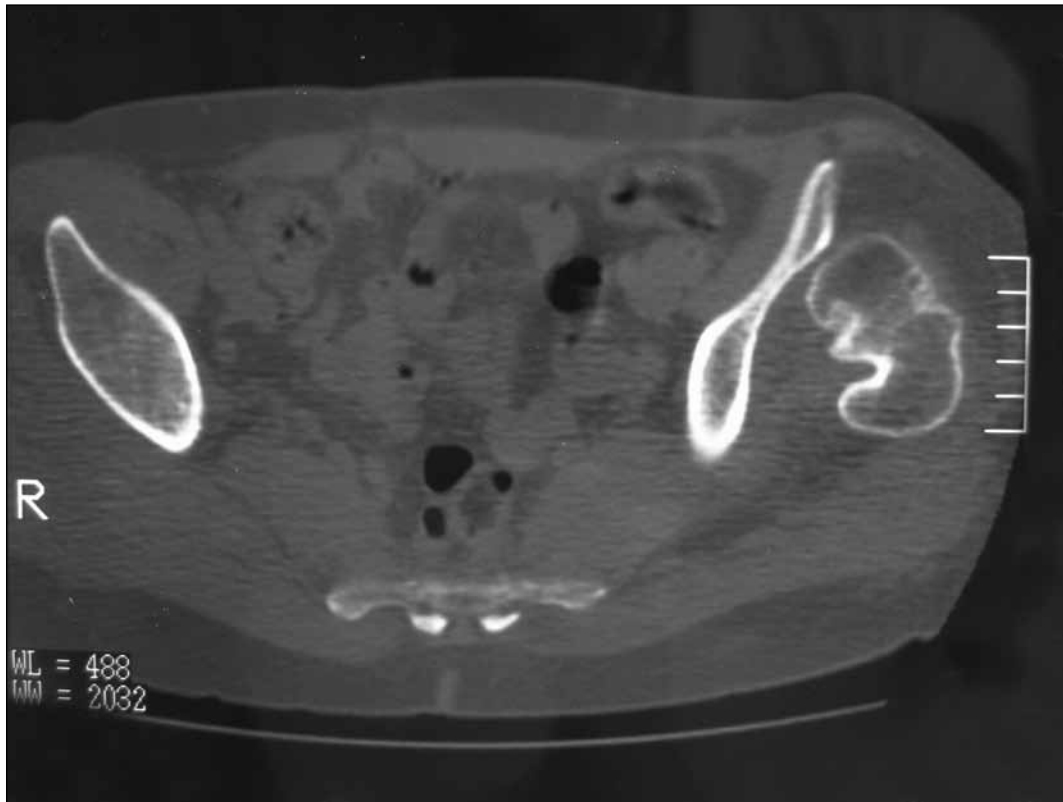
versión), sino también la ubicación adecuada de los componentes y la medición de la longitud de los miembros, sin dejar de mencionar que el nervio ciático mayor estará siempre lejos del plano de trabajo (Figuras 1-6).



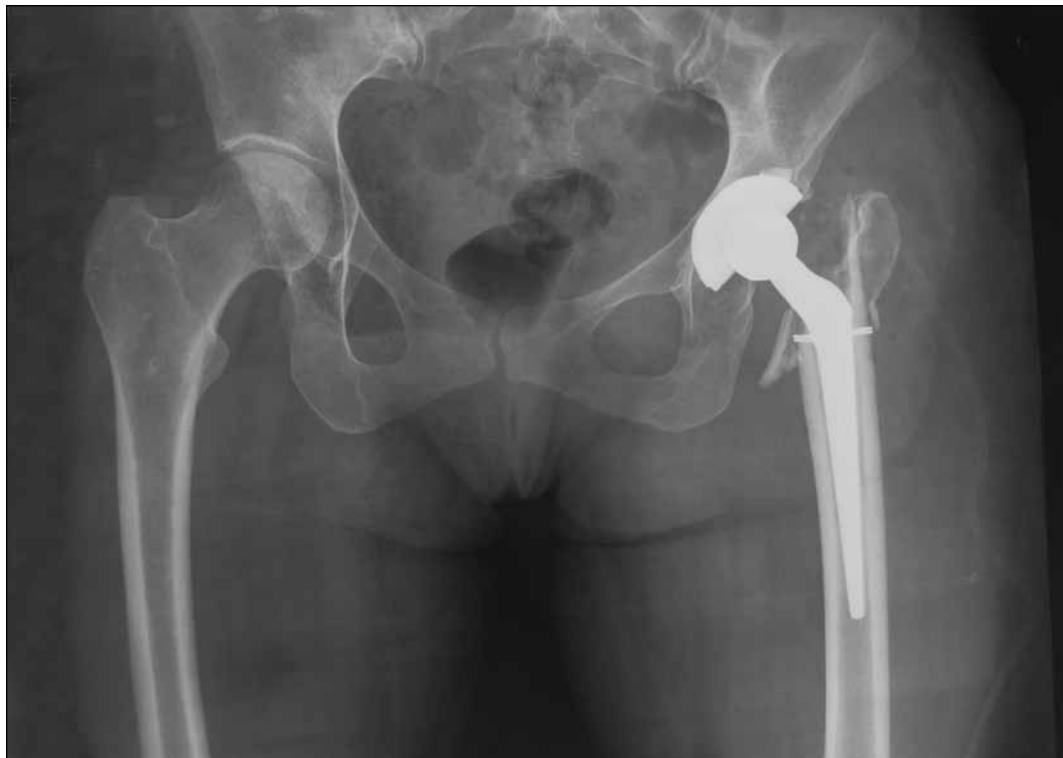▲ **Figura 1.** Luxación de cadera unilateral (izquierda) correspondiente al subtipo IV de la clasificación de Crowe.



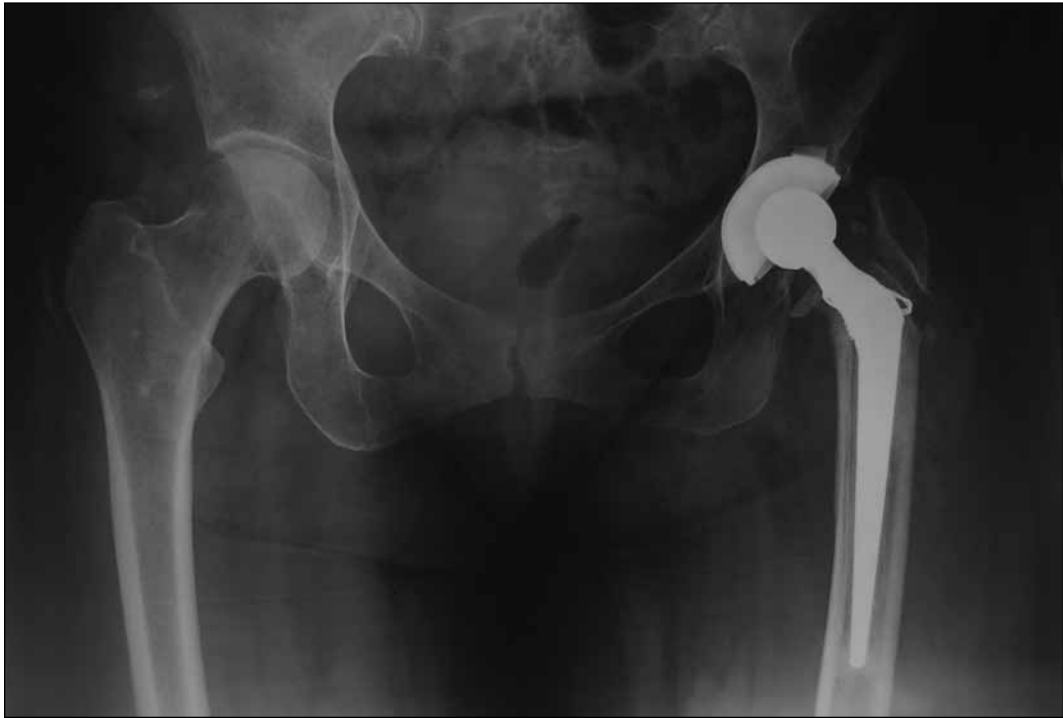▲ **Figura 2.** Tomografía computarizada, corte axial, del paciente de la Figura 1. A la altura del acetábulo derecho normal, se pueden observar la diáfisis femoral y el paleocotilo del lado izquierdo (luxación).



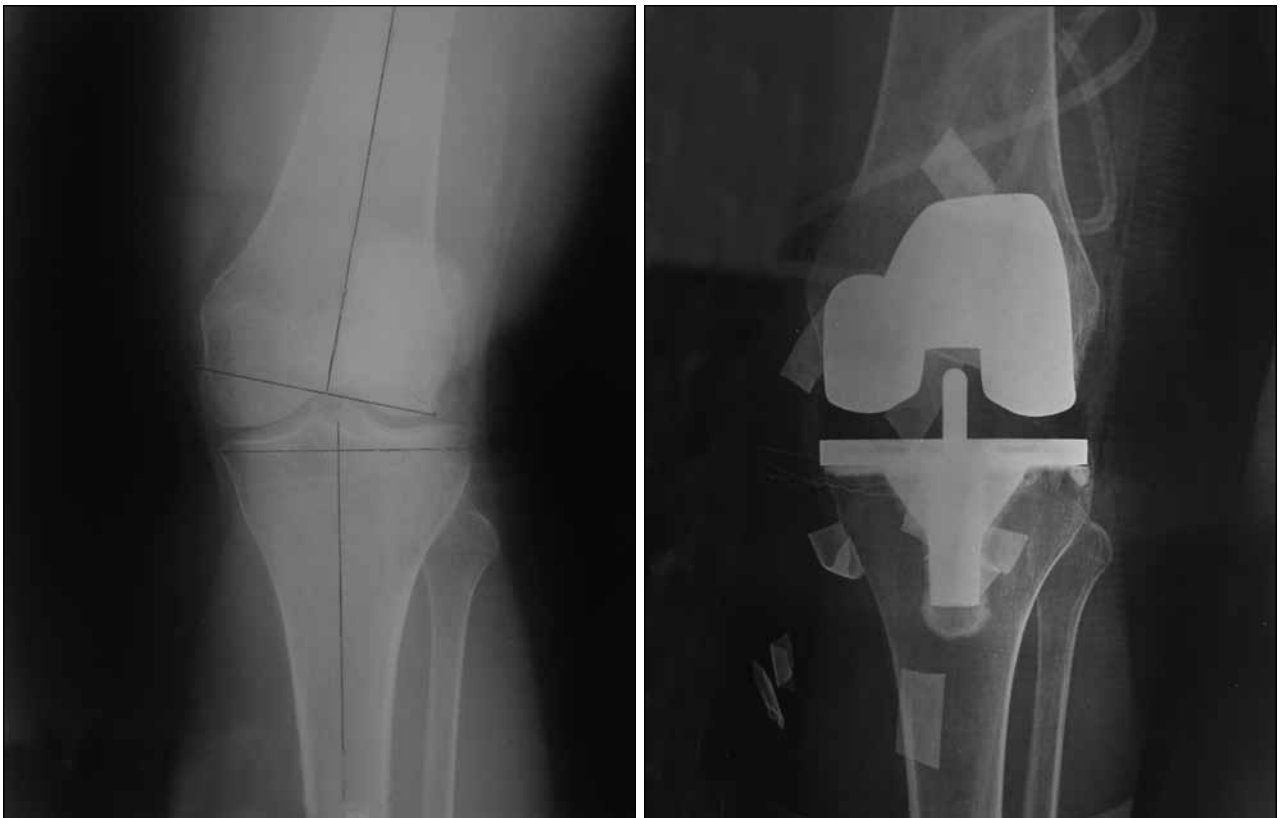▲ **Figura 3.** Tomografía computarizada, corte axial más cefálico, del paciente de la Figura 1. A la altura del neoacetábulo izquierdo, se puede observar la íliaca del lado derecho, imagen característica de una luxación de tipo IV unilateral.



▲ **Figura 4.** Radiografía posoperatoria. Reemplazo total de cadera no cementado (Fitmore-Conus). Se observan un cerclaje de alambre en el fémur (profiláctico) y un remanente óseo femoral medial de las osteotomías proximales de acortamiento femoral.



▲ **Figura 5.** Control radiográfico de seguimiento anual, a los cinco años de la cirugía. Obsérvese la adecuada fijación de ambos componentes. El trocánter mayor está pseudoartrótico, pero el paciente no tiene síntomas ni signo de Trendelenburg. Comenzó con síntomas en la rodilla homolateral al reemplazo total de cadera (izquierda) al cuarto año.



▲ **Figura 6.** Rodilla izquierda valga, compensatoria de la deformidad de la cadera previamente luxada. A los cuatro años del reemplazo total de cadera izquierda, comienzan los síntomas en la rodilla homolateral. El paciente fue sometido a un reemplazo total de rodilla por la persistencia y el aumento de los síntomas.

## Resultados

Se registraron 10 complicaciones relacionadas con el procedimiento. Un paciente sufrió una infección profunda (1,25%), que requirió una revisión en dos tiempos para la colocación de espaciador de cemento con antibiótico y luego reimplante.

Seis casos requirieron cirugía de revisión protésica por aflojamiento mecánico del implante (7,5%). Cuatro (5%) presentaron aflojamiento aislado del tallo femoral; en un paciente (1,25%), fue necesaria la revisión del cotilo solamente y, en otro (1,25%), de ambos componentes. Debe destacarse que, en todos los casos de falla femoral aislada, los tallos eran cementados y, en el caso de falla de ambos componentes, estos también eran cementados. La falla acetabular aislada fue precoz (45 días), de un componente no cementado, debido a una falla técnica por profundización insuficiente. El paciente fue sometido a una revisión con recolocación en posición correcta sin complicación ulterior.

En un caso (1,25%), fue necesario colocar una lazada de alambre profiláctica con injerto óseo, como tratamiento por una falsa vía femoral intraoperatoria, que evolucionó sin complicaciones y el injerto consolidó.

Se registró una lesión de nervio crural (1,25%) debido a una lesión térmica por cemento que se extruyó por el lado de una palanca de Hohman, en una pared anterior insuficiente. En un primer tiempo, se exploró el nervio, se extrajo el cemento que lo rodeaba y se efectuó una neurrólisis con resultado negativo, por lo que, en un segundo tiempo, se realizó un injerto libre de nervio, con excelente evolución.

Hubo dos casos (2,5%) de luxación temprana de la prótesis, que fueron reducidas, en forma cerrada, con asistencia radioscópica, sin consecuencias posteriores.

En un paciente (1,25%), fue necesario extraer los alambres trocántericos por persistencia de una trocanteritis irritativa secundaria al material de osteosíntesis, con evolución favorable.

En esta serie, la tasa de supervivencia del implante fue del 91,25% a los 9 años de seguimiento promedio.

Otras observaciones de importancia fueron: cinco componentes acetabulares presentaron signos de demarcación (4 sólo en el tercio externo y 1 en sus dos tercios externos), pero todos fueron asintomáticos. Cabe señalar que eran componentes cementados con más de 9 años de seguimiento. Asimismo, debe destacarse que se observó una pseudoartrosis del trocánter mayor y la rotura del alambre de la vía lateral, ambos cuadros asintomáticos. Un paciente sufrió un accidente cerebrovascular en el posoperatorio inmediato y evolucionó favorablemente.

A fin de hacer una evaluación práctica, debe tenerse en cuenta que el centro de rotación acetabular anatómico y el centro de rotación acetabular protésico, en una cadera primaria normal, suelen estar aproximadamente 20 mm por encima de la línea horizontal de referencia pelviana. El centro de rotación acetabular posoperatorio se encontró

ascendido, en promedio, 44,9 mm (rango de 17 a 110) de la línea horizontal de referencia. Al evaluar el centro de rotación posoperatorio, se observó que este fue descendido a una distancia promedio de 23,8 mm (rango de 10 a 44). El centro de rotación acetabular fue restaurado a una posición anatómica en 67 casos (hasta 1 cm), a una posición bien tolerada en 12 casos (entre 1 y 1,5 cm) y, sólo en un caso, superó 1,5 cm en posición cefálica, en una cadera de tipo Crowe 2.

En cuanto a la discrepancia de longitud de los miembros, fue necesario discriminar a la serie en dos subgrupos: pacientes afectados y operados por patología bilateral y pacientes con patología unilateral. Esto fue fundamental, ya que en aquellos con patología bilateral que fueron operados en dos tiempos, la asimetría de longitud que se genera luego de la primera cirugía es solamente compensada o nivelada cuando se opera el lado afectado contralateral, de manera que sería incorrecto evaluar estos números en forma aislada.

En el grupo con compromiso unilateral, la discrepancia promedio de longitud de los miembros antes de la cirugía era de 22,8 mm (rango de 0 a 90) y la discrepancia definitiva fue, en promedio, de 5,6 mm (rango de 0 a 25).

En el grupo con afección bilateral, la discrepancia promedio de longitud de los miembros antes de la cirugía era de 18 mm (rango de 0 a 50), cifra menor que en las unilaterales. Sin embargo, la discrepancia definitiva promedio luego de ambas cirugías fue de 13,32 mm (rango de 0 a 50). De estos datos se desprende que la discrepancia de longitud final es aceptable, pero superior a la del grupo de las unilaterales, lo que remarca que este subgrupo está conformado, en proporción, por casos más complejos. En la estadística global, los tipos Crowe 3 y 4 representan el 25% de la serie y, en el subgrupo de bilaterales, estos ascienden al 43%.

## Discusión

La artroplastia total para el tratamiento de la displasia luxante de cadera representa sólo el 1,17% de los reemplazos articulares realizados en Centros de alta complejidad. Es más frecuente en el sexo femenino (relación 4:1). Los adultos se presentan con un amplio espectro clínico, desde una displasia leve hasta una luxación alta inveterada, y hasta un 40% puede presentarse con ranguera, pero sin dolor, y la subluxación es peor tolerada que la luxación. La presentación bilateral representa el 20% de los casos y es mejor tolerada que la unilateral. Estos últimos pacientes sufren más ranguera, porque tienen un miembro más corto con la cadera en aducción y un genu valgo compensatorio homolateral.<sup>7-9</sup> En nuestra serie, la prevalencia de la patología fue del 3,13% de los casos operados, y la relación mujer:hombre fue también de 4 a 1.

Como ya se mencionó, existen diferentes sistemas para su clasificación, el más utilizado es el descrito por Crowe y Ranawat.<sup>6</sup> Hartofilakidis y cols. propusieron dividir las

en tres categorías, según la contención de la cabeza femoral: 1, displasia; 2, luxación baja y 3, luxación alta.<sup>10</sup>

En los comienzos de la era de la artroplastia total de cadera, Charnley consideraba a la luxación congénita de cadera una contraindicación para el RTC por la falta de capital óseo acetabular, y remarcaba que existiría un elevado índice de aflojamiento aséptico en caderas luxadas preoperatorias.<sup>13</sup> Con el advenimiento de nuevas técnicas quirúrgicas e implantes, esta situación se ha ido modificando, pero se sabe que la menor edad de los pacientes y la complejidad técnica del procedimiento determinarán una mayor morbilidad operatoria y peores resultados a largo plazo, frente a los RTC por coxartrosis primaria.<sup>2</sup>

El RTC para el tratamiento de la artrosis secundaria a displasia luxante de cadera presentará inconvenientes técnicos. En el lado acetabular, suele haber una insuficiente cobertura superior y anterior, y el defecto suele ser más difícil de manejar en los tipos 2 y 3 (Crowe) o en los tipos 2 de Hartofilakidis, ya que la cabeza femoral desarrolla el neocotilo a nivel del techo acetabular anatómico, dejando menos capital óseo para la reconstrucción. En los tipos 1 y 4 (Crowe) o los grupos 1 y 3 (Hartofilakidis), el capital óseo suele estar mejor conservado para preparar el acetábulo en su posición anatómica. En el lado femoral, la cabeza suele estar agrandada, el cuello es corto y antevertido, el trocánter está más alto y posterior, la diáfisis es recta y angosta, con un canal ovoide y estrecho.<sup>5,7</sup>

Los objetivos principales de la cirugía serán colocar cotilo en el acetábulo original, en posición anatómica; restituir la biomecánica articular y equiparar la longitud de los miembros.

La reconstrucción acetabular es la parte más importante de todo el procedimiento. En general, es lo que determina el tipo de abordaje, el tipo de injerto óseo si fuere necesario y, en muchos casos, el tipo de reconstrucción femoral que debe realizarse. El mayor capital óseo suele encontrarse a nivel del paleocotilo, pero esto puede no ser así en casos de intervenciones previas con osteotomías. Obtener una adecuada cobertura ósea acetabular es la clave del procedimiento. Con este objetivo, distintos autores han postulado diferentes técnicas, a fin de mejorar la sobrevida del implante.<sup>2</sup>

Autores, como Sochart y Porter, Numair y cols., y Chougle y cols. han reportado un elevado índice de falla con componentes acetabulares pequeños cementados en pacientes con displasia grave o luxada.<sup>3-5</sup> Sochart y Porter comunican un índice de sobrevida del 58% a los 20 años.

Una de las causas del elevado índice de falla de las copas cementadas podría ser la insuficiente medialización o la insuficiente cobertura superior. Dunn y Hess<sup>14</sup> describieron una fractura controlada del fondo acetabular suplementada con injerto óseo autólogo, que permitiría una mayor medialización acetabular y obtener mejor cobertura; los autores informan resultados satisfactorios a los 22 meses de seguimiento. Mediante una técnica similar, Hartofilakidis y cols. reportan una tasa de éxito del 100% y del 93,2%, a los 5 y 10 años, respectivamente.<sup>15</sup>

Otro autores, como Dorr y cols.,<sup>16</sup> Huo y cols.,<sup>17</sup> y Anderson y cols.<sup>18</sup> comunican una buena experiencia utilizando cotilos de fijación no cementada, que permiten un mayor fresado medial, sin necesidad de injerto óseo agregado. Sus tasas de éxito fueron buenas, sin evidencia de migración o aflojamiento, pero la mayoría de las series tienen un seguimiento relativamente corto.

La alteración del centro de rotación de la cadera modifica, en forma dramática, la biomecánica y puede influir en el índice de sobrevida del implante. Johnston y cols., a través de un modelo matemático, determinaron que las fuerzas que atraviesan la cadera son menores cuando el acetábulo se encuentra en posición inferior y medial, y estas mismas fuerzas se hacen máximas cuando el acetábulo se encuentra a nivel superior y lateral, dato importante para determinar la posición óptima para el cotilo.<sup>19</sup> En 1994, Schutzer y Harris<sup>20</sup> evaluaron 56 caderas operadas utilizando cotilos no cementados con una posición acetabular alta (43 mm, promedio, por encima de la imagen en lágrima). Después de un seguimiento promedio de 40 meses y al no observar ningún componente acetabular fallido, recomendaron la implantación del cotilo en una posición elevada. Luego, con un mayor seguimiento de cotilos colocados con un centro de rotación alto, Russotti y el mismo Harris<sup>21</sup> comunicaron un índice de falla del 16% a los 11 años, y muchos otros autores publicaron resultados mucho menos favorables con la técnica descrita. Yoder y cols.<sup>22</sup> evaluaron 116 cotilos cementados, y establecieron que una posición superior y lateral del cotilo no afectaría el índice de aflojamiento acetabular, pero aumentaría considerablemente la tasa de aflojamiento femoral. Pagnano y cols.<sup>23</sup> establecieron que una implantación del componente acetabular, en una posición superior a 15 mm por encima de la imagen en lágrima, incrementaría considerablemente los índices de aflojamiento y revisión acetabular y femoral. En nuestra serie, el centro de rotación fue restaurado a una posición anatómica, en el 83,7% (67 casos), a una posición aceptable dentro de los 15 mm, en el 15% (12 casos) y, sólo en un caso, no fue adecuadamente reposicionado. Si bien esto podría condicionar la sobrevida a largo plazo, al momento del análisis luego de 10 años de seguimiento, sólo se observa una demarcación en su tercio externo, que es asintomática.

Una técnica alternativa es el aumento acetabular con injerto óseo. Harris y cols. obtuvieron buenos resultados a corto plazo con el injerto autólogo estructural (cabeza femoral) para cubrir el defecto acetabular superolateral, implantando un cotilo cementado, pero varios componentes fallaron en el tiempo (46% de falla a los 12 años).<sup>24,25</sup> A los 16 años de seguimiento con esta técnica, Shinar y cols.<sup>26</sup> observaron el aflojamiento en el 60% de 55 componentes. Otras series, como la de Inao y cols.,<sup>27</sup> y Bobak y cols.,<sup>28</sup> informan un índice de consolidación del injerto cercano al 100% con el empleo de la cabeza femoral del paciente. Si bien los resultados a largo plazo con esta técnica no fueron lo promisorio que inicialmente parecían, sigue vigente cuando otros métodos no son útiles. Asi-



mismo, debe notarse que la incorporación del injerto es la regla, lo que mejora el capital óseo pelviano y facilitaría una futura revisión acetabular.

La reconstrucción a nivel femoral suele estar complicada por la alteración de la forma y la torsión del tercio proximal del fémur, un canal medular estrecho y el resultado de osteotomías previas. El uso de cartabones de implantes es muy importante para poder identificar la necesidad de tallos femorales especiales.

Una vez que el acetábulo fue colocado en su posición real, suele ser necesario un acortamiento a nivel del fémur para poder conseguir la reducción, que siempre es posible. Algunos autores, como Cameron y cols.,<sup>29</sup> y Lewallen<sup>30</sup> recomiendan no realizar una elongación del miembro >4 cm al reducir la cadera en la nueva posición, para evitar una lesión del nervio ciático. Según nuestra opinión, no hay motivo real para suponer que la recuperación de la longitud normal del miembro pueda representar una situación nociva para el nervio. El nervio ciático es independiente del proceso patológico que afecta a la cadera en esta enfermedad, ya que el origen embriológico del nervio (ectodermo) y el de la articulación (mesodermo) son diferentes. Si bien la bibliografía previene contra la "elongación" del ciático, son casi nulas las referencias a la posible "elongación" de otros troncos nerviosos, como el crural, pero se han reportado lesiones del crural por cemento o por la palanca de Hohman de la columna anterior. De hecho, si la cadera afectada estuviera mucho tiempo en flexión, sería lógico pensar que el ciático estaría "elongado" y el crural, "retraído". Más aún, algunas caderas han sido operadas en la infancia en reiteradas oportunidades por vía anterior, y se han producido cicatrices retráctiles que, con frecuencia, atrapan el muñón del femorocutáneo. Esto se debe estudiar antes del RTC mediante la percusión en la cicatriz para evaluar si se obtiene un signo de Tinel, lo que podrá requerir su liberación. La "elongación" del ciático puede ocurrir en pacientes con cirugías previas o en la vía posterior, donde la situación real de un acceso quirúrgico posterior sumado a un nervio "anclado" en la cicatriz podría afectarlo por contacto directo y prolongado con los separadores. Esto se correlaciona con la observación clínica de que, cuando se ha afectado el nervio, prácticamente nunca la lesión es completa, sino que se afectan las fibras periféricas que corresponderán al ciático

poplíteo externo. Eggli y cols.<sup>31</sup> revisaron 508 RTC en 370 pacientes con displasia luxante de cadera para valorar la incidencia de la lesión nerviosa del ciático luego de la cirugía. Concluyeron en que la lesión nerviosa se debe más comúnmente al trauma mecánico directo o indirecto de la cirugía y no a la elongación en sí misma.

Se han descrito numerosos métodos para el manejo de la longitud femoral. El acortamiento femoral se puede efectuar a nivel del cuello o en la región subtrocantérica. Está muy difundido el uso de una osteotomía subtrocantérica que teóricamente permitiría, además del acortamiento del fémur, corregir la rotación. En estos casos, pueden utilizarse prótesis cementadas o no, y algunos autores describen el empleo de sistemas de osteosíntesis para reforzar el sitio de osteotomía. La osteotomía puede tener diferentes orientaciones: transversal, oblicua, en "V", o en escalón. Cada osteotomía tiene diferentes grados de estabilidad y tasas de ausencia de consolidación.<sup>32</sup> Nosotros no utilizamos la osteotomía subtrocantérica, ya que agrega complejidad a un procedimiento ya de por sí dificultoso. Cuando fue necesario, se realizó el acortamiento del cuello femoral "a demanda" con osteotomías en rodaja sucesivas hacia distal, hasta conseguir la longitud que permita la reducción.

En esta serie, siete de los 80 casos evaluados requirieron cirugía de revisión protésica por aflojamiento (1 caso séptico), por lo que la tasa de sobrevida fue del 91,25% a los 10 años de seguimiento promedio.

## Conclusiones

El RTC en pacientes con displasia luxante sigue siendo un desafío para el especialista. Se comunica un elevado índice de falla con el uso de cotilos cementados luego de 10 años, que se incrementa cuanto más grave es el defecto óseo y más joven es el paciente. Los resultados iniciales con cotilos no cementados parecen promisorios, pero se debe contar con más estudios que demuestren una buena evolución, con un mayor número de casos a largo plazo. Seguimos considerando adecuado el uso de injerto óseo estructural para el defecto lateral, y molido para la protrusión provocada, y de cotilos cementados para grandes defectos si no se dispone de una opción no cementada.

## Bibliografía

1. Malchau H, Herberts P, Ahnfelt L. Prognosis of total hip replacement in Sweden: follow-up of 92,675 operations performed 1978-1990. *Acta Orthop Scand* 1993;64: 497-506.
2. Haddad FS, Masri BA, Garbuz DS, Duncan CP. Primary total replacement of the dysplastic hip. *J Bone Joint Surg Am* 1999;81:1462-1482.
3. Sochart DH, Porter ML. The long term results of Charnley low friction arthroplasty in young patients who have congenital dislocation, degenerative arthrosis, or rheumatoid arthritis. *J Bone Joint Surg Am* 1997;79:1599-15617.
4. Numair J, Joshi AB, Murphy JCM, Porter ML, Hardinge K. Total hip arthroplasty for congenital dysplasia or dislocation of the hip: survivorship analysis and long-term results. *J Bone Joint Surg Am* 1997;79:1352-1360.
5. Chougle M, Hemmady V, Hodgkinson JP. Severity of hip dysplasia and loosening of the socket in cemented total hip replacement. *J Bone Joint Surg Br* 2005;87:16-20.
6. Crowe JF, Mani VJ, Ranawat CS. Total hip replacement in congenital dislocation and dysplasia of the hip. *J Bone Joint Surg Am* 1979;61:15-23.
7. Francone V, García Tornadu E, Saffe MR, Locaso E. Luxación congénita inveterada de cadera. Tratamiento quirúrgico. *Rev Asoc Argent Ortop Traumatol* 1993;58:359-365.
8. Patrucco HE, Polyblank JE. El reemplazo total de cadera en la luxación congénita alta. Resultados alejados. *Rev Asoc Argent Ortop Traumatol* 1988;53(1):7-20.
9. Hardinge K. The direct lateral approach to the hip. *J Bone Joint Surg Br* 1982;64:17-25.
10. Hartofilakidis G, Stamos K, Ioannidis TT. Low friction arthroplasty for old untreated congenital dislocation of the hip. *J Bone Joint Surg Br* 1988;70 :182-186.
11. Harris WM. Total hip replacement for congenital dysplasia of the hip: technique. En: Harris WH. Proceedings of the 2nd Open Scientific Meeting of the Hip Society. St. Louis, MO: CV Mosby; 1974:251-265.
12. Cabanela ME. Total hip arthroplasty for developmental dysplasia of the hip. *Orthopedics* 2001;24(9):865-866.
13. Charnley J, Feagin JA. Low friction arthroplasty in congenital subluxation of the hip. *Clin Orthop* 1973;91:98-113.
14. Dunn HK, Hess WE. Total hip reconstruction in chronically dislocated hips. *J Bone Joint Surg Am* 1976;58:838-845.
15. Hartofilakidis G, Stamos K, Karachalios T, Ioannidis TT, Zacharakis N. Congenital hip disease in adults: classification of acetabular deficiencies and operative treatment with acetabuloplasty combined with total hip arthroplasty. *J Bone Joint Surg Am* 1996;78:683-692.
16. Dorr LD, Tawakkol S, Moorthy M, Long W, Wan Z. Medial protrusion technique for placement of a porous coated, hemispherical acetabular component without cement in a total hip arthroplasty in patients who have acetabular dysplasia. *J Bone Joint Surg Am* 1999;81:83-92.
17. Huo MH, Zurauskas A, Zatorska LE, Keggi KJ. Cementless total hip replacement in patients with developmental dysplasia of the hip. *J South Orthop Assoc* 1998;7:171-179.
18. Anderson MJ, Harris WH. Total hip arthroplasty with the insertion of the acetabular component without cement in hips with total congenital dislocation or marked congenital dysplasia. *J Bone Joint Surg Am* 1999;81:347-354.
19. Johnston RC, Brand RA, Crowninshield RD. Reconstruction of the hip. A mathematical approach to determine optimum geometric relationships. *J Bone Joint Surg Am* 1979;61(5):639-652.
20. Schutzer SF, Harris WH. High placement of porous-coated acetabular components in complex total hip arthroplasty. *J Arthroplasty* 1994;9:358-367.
21. Russotti GM, Harris WH. Proximal placement of the acetabular component in total hip arthroplasty. A long-term follow study. *J Bone Joint Surg Am* 1991;73:587-592.
22. Yoder SA, Brand RA, Pedersen DR. Total hip acetabular component position affects component loosening rates. *Clin Orthop* 1988;228:79-87.
23. Pagnano MW, Hanssen A, Lewallen D, Shaughnessy W. The effect of superior placement of the acetabular component on the rate of loosening after total hip arthroplasty. Long term results in patients who have Crowe type II congenital dysplasia of the hip. *J Bone Joint Surg Am* 1996;78(7):1004-1014.
24. Harris WH, Crothers O, Oh I. Total hip replacement and femoral head born grafting for severe acetabular deficiency in adults. *J Bone Joint Surg Am* 1977;59:752-759.
25. Gerber SD, Harris WH. Femoral head autografting to augment acetabular deficiency in patients requiring total hip replacement: a minimum five-year and an average seven-year follow-up study. *J Bone Joint Surg Am* 1986;68:1241-1248.

26. Shinar AA, Harris WH. Bulk structural autogenous grafts and allografts for reconstruction of the acetabulum in total hip arthroplasty: sixteen year average follow-up. *J Bone Joint Surg Am* 1997;79:159-168.
27. Inao S, Matsuno T. Cemented total hip arthroplasty with autogenous bone grafting for hips with developmental dysplasia in adults: the results at a minimum of ten years. *J Bone Joint Surg Br* 2000;82:375-377.
28. Bobak P, Wroblewski BM, Siney PD, Fleming PD, Hall R. Charnley low friction arthroplasty with an autograft of the femoral head for developmental dysplasia of the hip: the 10- to 15-year results. *J Bone Joint Surg Br* 2000;82:508-511.
29. Cameron HU, Eren OT, Solomon M. Nerve injury in the prosthetic management of the dysplastic hip. *Orthopedics* 1998;21:980-981.
30. Lewallwen DG. Neurovascular injury associated with hip arthropasty. *J Bone Joint Surg Am* 1997;79:1870-1880.
31. Egli S, Hankemayer S, Müller ME. Nerve palsy after leg lengthening in total replacement arthroplasty for developmental dysplasia of the hip. *J Bone Joint Surg Br* 1999;81:843-845.
32. Takao M, Ohzono K, Nishii T, Sugano N. Cementless modular total hip arthroplasty with subtrochanteric shortening osteotomy for hips with developmental dysplasia. *J Bone Joint Surg* 2011;93:548-555.