

# Fractura de clavícula. Técnica mínimamente invasiva

Juan Martín Perrone, Eliana Petrucelli, Martín Balmaceda, Hugo Sarmiento, Guillermo Belluschi,  
Ángel Ferrando, Roberto Andreozzi

Servicio de Miembro Superior de Traumatología y Ortopedia, Hospital Churrucá Visca,  
Ciudad Autónoma de Buenos Aires, Argentina

## RESUMEN

**Objetivo:** Describir la técnica quirúrgica mínimamente invasiva con placa regional bloqueada para fracturas mediodiafisarias de clavícula y mostrar nuestros resultados clínicos y radiográficos. **Materiales y Métodos:** Se evaluó, en forma retrospectiva, a 15 pacientes (12 hombres y 3 mujeres, media de la edad, 32.4 años [rango 17-51]) con fractura de clavícula, tratados con reducción y osteosíntesis con placa superior bloqueada anatómica mediante una técnica mínimamente invasiva. Según la clasificación de Allman, 12 pacientes tenían fractura de clavícula tipo I y tres, tipo II. **Resultados:** El tiempo promedio de cirugía fue de 53 minutos (rango 51-65). Se logró la consolidación de todas las fracturas en un promedio de 13.3 semanas (rango 12-15). No hubo pseudoartrosis ni consolidaciones viciosas. El puntaje promedio de Constant fue de 98 (rango 95-100). Todos los pacientes se manifestaron satisfechos con los resultados estéticos y funcionales. **Conclusiones:** Este estudio demuestra que la técnica mínimamente invasiva para las fracturas mediodiafisarias de clavícula, utilizando placas regionales anatómicas bloqueadas superiores, puede ser un procedimiento reproducible y una alternativa a las técnicas quirúrgicas convencionales. Además, los resultados clínicos y radiográficos satisfactorios se obtuvieron sin complicaciones mayores y sin disestesias en la zona de la herida.

**Palabras clave:** Técnica mínimamente invasiva; fractura; clavícula.

**Nivel de Evidencia:** IV

## Minimally invasive approach for clavicular fractures

## ABSTRACT

**Objectives:** To describe the minimally invasive locking plate approach for midshaft clavicular fractures, and report our radiographic and clinical results. **Methods:** We retrospectively evaluated fifteen patients (12 men and 3 women, mean age: 32.4 years [range 17-51]) with clavicular fractures who underwent minimally invasive superior locking plate osteosynthesis and reduction. According to Allman classification of clavicular fractures, 12 patients had a type I fracture, while 3 had a type II fracture. **Results:** The average operating time was 53 minutes (range 51-65). Union was achieved in all patients in an average of 13.3 weeks (range 12-15). Patients were satisfied with cosmetic and functional results. **Conclusions:** This study shows that minimally invasive superior locking plate approach for midshaft clavicular fractures can be a reproducible procedure and an alternative to conventional surgical approaches. Clinical and radiological results were achieved without major complications and wound dysesthesia.


**Key words:** Minimally invasive approach; fracture; clavicle.

**Level of Evidence:** IV

## INTRODUCCIÓN

Las fracturas de clavícula son lesiones frecuentes en adultos, representan hasta el 5% de todas las fracturas y el 44% de las fracturas de hombro.<sup>1-3</sup> La mayoría son diafisarias, en su tercio medio, debido a su delgadez y su ubicación subcutánea.<sup>4,5</sup>

Se han descrito varios métodos de tratamiento para la fractura mediodiafisaria de clavícula, que incluyen tratamiento conservador, reducción abierta y fijación con placa y tornillos, fijación intramedular, todos con buenos resultados clínicos.<sup>6,7</sup>

Recibido el 16-5-2017. Aceptado luego de la evaluación el 14-2-2018 • Dr. JUAN MARTÍN PERRONE • jmp\_hammer@hotmail.com 

**Cómo citar este artículo:** Perrone JM, Petrucelli E, Balmaceda M, Sarmiento H, Belluschi G, Ferrando A, Andreozzi R. Fractura de clavícula. Técnica mínimamente invasiva. *Rev Asoc Argent Ortop Traumatol* 2019;84(1):35-45. <http://dx.doi.org/10.15417/issn.1852-7434.2019.84.1.737>

La reducción abierta y la fijación con placa anatómica bloqueada se consideran actualmente el método de elección para su tratamiento quirúrgico.<sup>5,8</sup>

El abordaje MIPPO (*Mini-Invasive Percutaneous Plate Osteosynthesis*) ya se ha utilizado con buenos resultados, en otros huesos largos.<sup>9,10</sup> Consiste en deslizar una placa a través de pequeños abordajes lejanos al foco de fractura, buscando una reducción indirecta, no anatómica, evitando abordar el foco de fractura. Las ventajas son evitar la agresión y la lesión musculares y de partes blandas, así como la lesión de nervios sensitivos, lo que resulta en menos disestesias y mejores resultados cosméticos.<sup>11-14</sup>

Lo mismo se aplica a la técnica MIS (*Mini-Invasive Surgery*), en la cual se combinan los pequeños abordajes y una reducción anatómica mediante el abordaje del foco de fractura. A nuestro entender, esta técnica no ha sido aún publicada en la literatura.

El objetivo de este estudio es describir esta novedosa técnica quirúrgica mínimamente invasiva con placa regional bloqueada para fracturas medioclaviculares de clavícula y mostrar nuestros resultados clínicos y radiográficos.

## MATERIALES Y MÉTODOS

Se evaluaron, en forma retrospectiva, 46 (47 fracturas) pacientes quienes habían sufrido una fractura de clavícula, tratados mediante reducción y osteosíntesis con placa superior bloqueada anatómica, entre junio de 2012 y mayo de 2014.

Se incluyeron pacientes preocupados por el aspecto estético y menores de 60 años, con fracturas de clavícula sin compromiso articular e indicación de tratamiento quirúrgico: fracturas completas desplazadas, acortamiento >20 mm y tercer fragmento vertical. Se excluyó a pacientes con fracturas patológicas, fracturas abiertas, fracturas con lesión neurovascular asociada y pseudoartrosis, y más de tres fragmentos (por la dificultad de reducción bajo la técnica mínimamente invasiva).

Se evaluaron 15 fracturas en 15 pacientes (12 hombres y 3 mujeres, media de la edad 32.4 años [rango 17-51]) (Tabla 1). Según la clasificación de Allman, 12 pacientes tenían fractura de clavícula tipo I y tres, tipo II (Tabla 1).

Las cirugías de todos los pacientes estuvieron a cargo de un mismo cirujano (JMP) y posteriormente los pacientes fueron evaluados por otros profesionales del mismo equipo médico.

**Tabla 1.** Datos de los pacientes

Paciente	Sexo	Edad (años)	Tipo de fractura (Allman)	Seguimiento (meses)
1	M	27	I	14
2	F	17	I	16
3	M	45	II	14
4	M	51	I	17
5	M	23	II	21
6	M	31	I	18
7	M	28	I	14
8	F	23	I	24
9	M	34	I	19
10	M	42	I	13
11	M	49	I	22
12	M	37	II	15
13	M	27	I	17
14	F	22	I	20
15	M	30	I	15

F = femenino, M = masculino.

La evaluación clínica incluyó parámetros objetivos, como el rango de movilidad y la fuerza del hombro en comparación con el lado contralateral sano, mediante el puntaje de Constant.

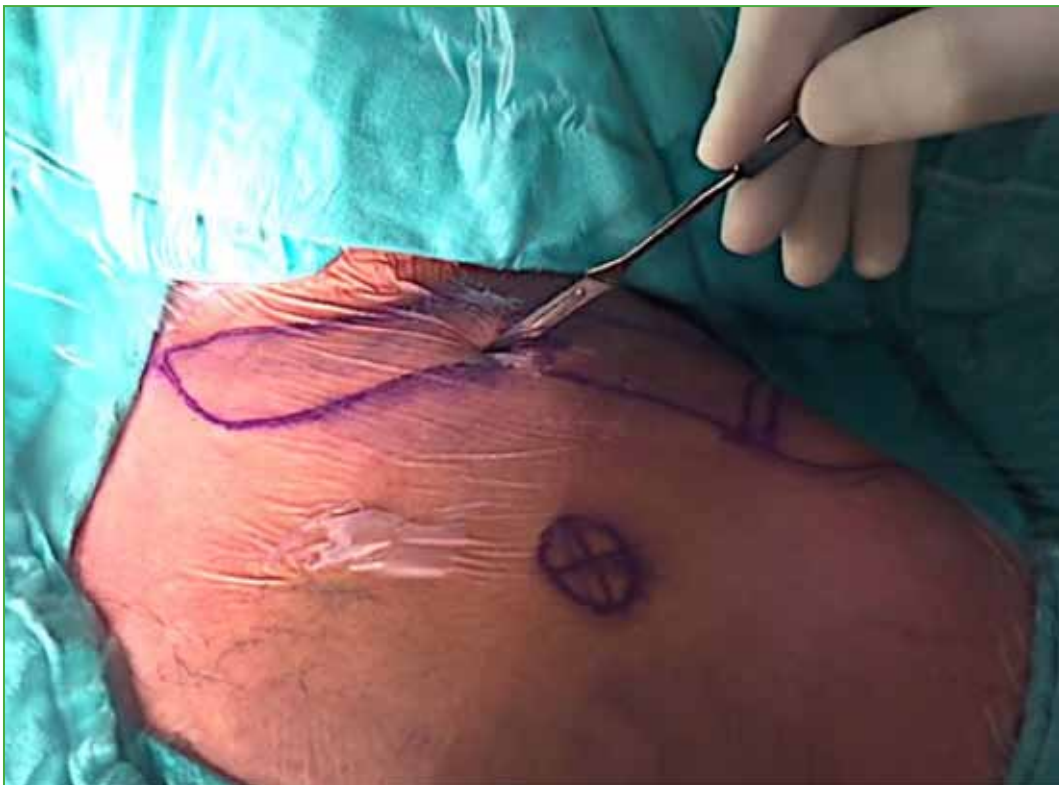En el último control, también se evaluó el grado de satisfacción del paciente respecto de los resultados cosméticos en relación con la cicatriz, determinado en una escala subjetiva del 1 al 10, donde 1 es un resultado muy malo y 10, un resultado excelente.

La valoración radiográfica incluyó radiografías anteroposteriores y craneocaudal prequirúrgicas y posquirúrgicas inmediatas. Luego se tomaron radiografías cada cuatro semanas, hasta la consolidación de la fractura. El criterio de consolidación fue la ausencia de síntomas en la evaluación clínica y la visualización de callo óseo en las radiografías de frente, proyección axilar y Zanca.

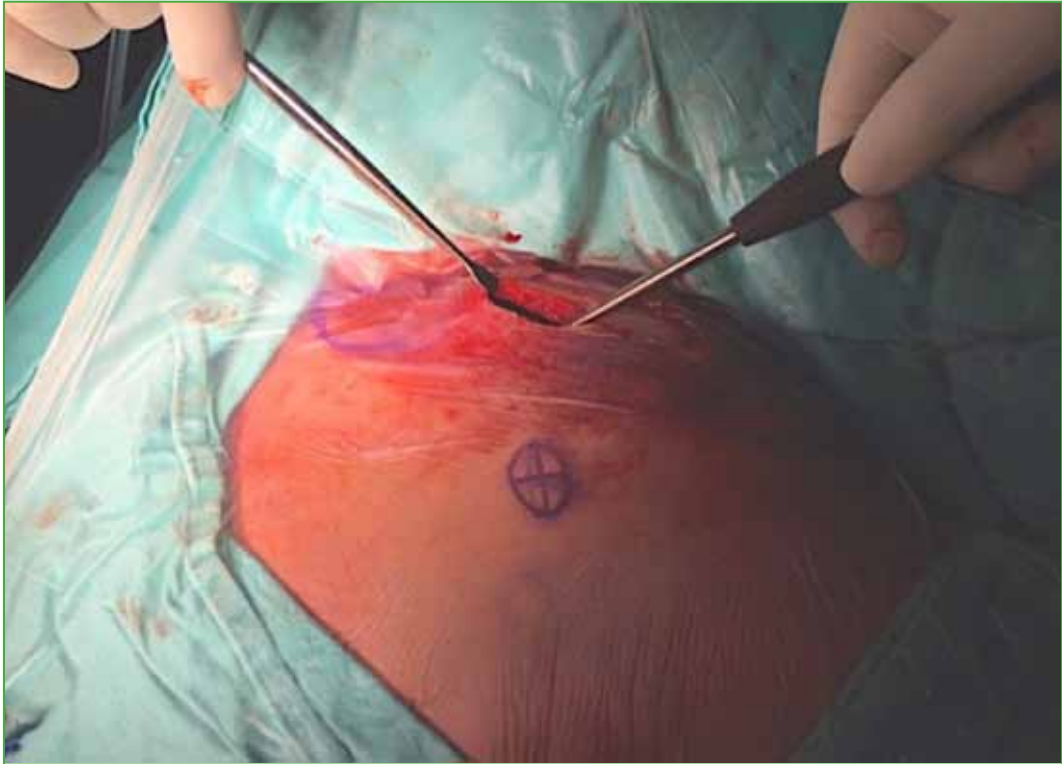
El tiempo de seguimiento promedio fue de 17. 2 meses (rango 13-24) (Tabla 1).

### Técnica quirúrgica

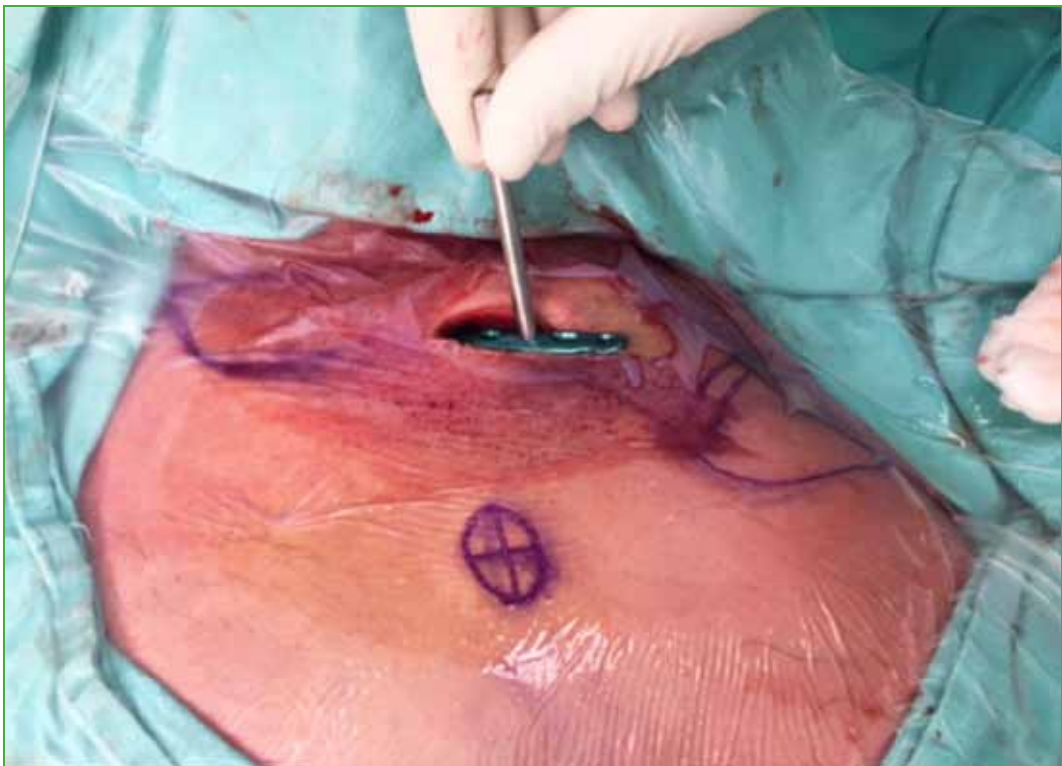
Bajo anestesia general, el paciente es colocado en posición de silla de playa sobre una mesa radiolúcida. Se infiltra lidocaína al 1% con epinefrina en la zona quirúrgica, antes de la incisión longitudinal de aproximadamente 3 cm a lo largo del borde superior de la clavícula a nivel del foco fracturario (Figura 1). Se profundizan planos y se alcanza el plano óseo identificando el trazo de fractura. Si se identifica una rama del nervio supraescapular, se la protege. Se liberan los fragmentos principales y se efectúa una reducción directa con la ayuda de daviers y se fija con un tornillo interfragmentario, de ser necesario. Si existiera un tercer fragmento, se procede a la simplificación de la fractura con un tornillo cortical para posteriormente lograr la reducción definitiva. Luego, la disección se extiende a nivel submuscular en la cara superior de la clavícula, sobre ambos fragmentos principales (Figura 2) para deslizar una placa regional anatómica bloqueada de 3,5 mm hacia medial y lateral del foco fracturario (Figura 3). Se controla la correcta posición de la placa bajo intensificador de imágenes, mediante las proyecciones anteroposterior y craneocaudal<sup>15</sup> (Figura 4).



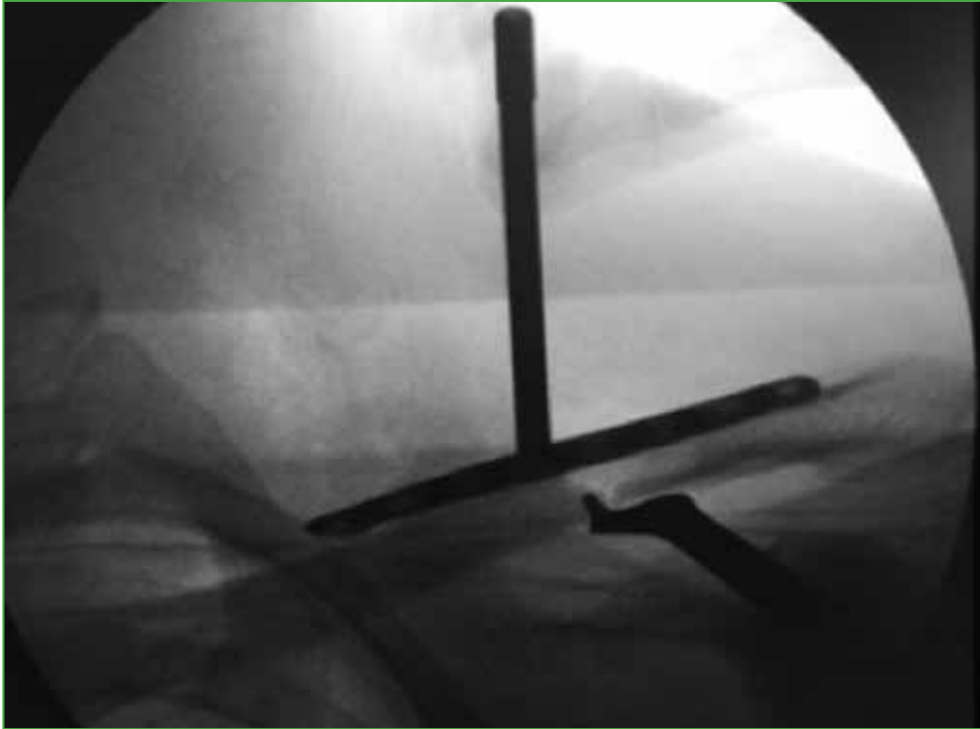
**Figura 1.** Incisión longitudinal de 3 cm a lo largo del borde superior de la clavícula, sobre el sitio de fractura. La disección se extiende al foco de fractura.



**Figura 2.** Disección submuscular en la cara superior de la clavícula sobre ambos fragmentos principales.

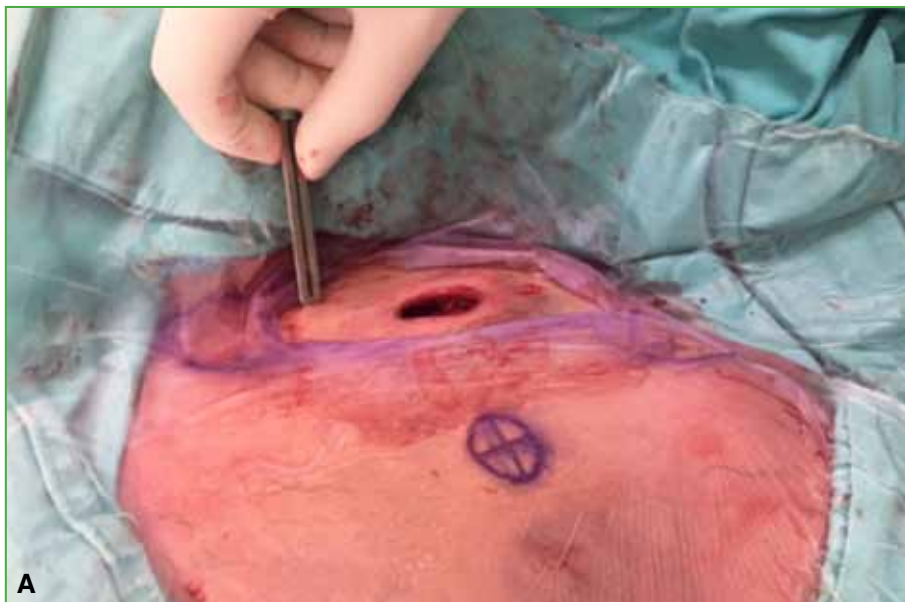


**Figura 3.** Se desliza una placa regional anatómica bloqueada de 3,5 mm a través de la incisión realizada, hacia medial y lateral del foco fracturario.

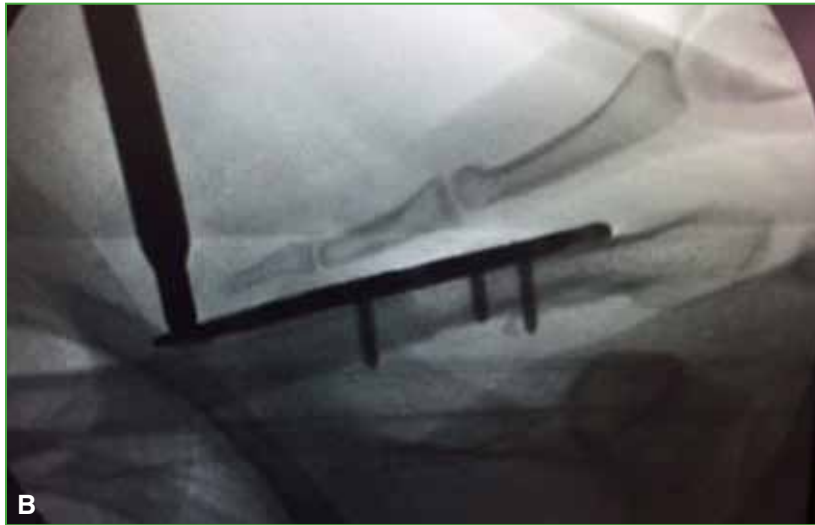

**Figura 4.** Control de la correcta posición de la placa bajo intensificador de imágenes.

A continuación, la placa se fija con un tornillo cortical medial y otro lateral, para mantener la reducción y apoyar la placa al hueso. Estos tornillos se pueden colocar por el mismo abordaje o en forma percutánea (**Figura 5A**). Posteriormente se coloca, en forma percutánea, el resto de los tornillos bloqueados, mediales y laterales, con ayuda de la torre de bloqueo (**Figura 5B**).



**Figura 5. A.** Colocación de tornillos bloqueados, en forma percutánea, en el fragmento medial de la clavícula.



**Figura 5. B.** Visión radioscópica intraquirúrgica de la colocación de tornillos percutáneos.

Se comprueban la estabilidad, la reducción satisfactoria y el correcto largo de los tornillos mediante el intensificador de imágenes, para por último, proceder al cierre por planos de la herida (**Figura 6**).



**Figura 6.** Proyección craneocaudal y anteroposterior obtenida con intensificador de imágenes, en el acto quirúrgico, para controlar la correcta posición de la placa y el largo de los tornillos.

## Rehabilitación

Luego de la cirugía, se protege el hombro con un cabestrillo durante dos semanas, se permite la inmediata movilización del codo y la muñeca. Los puntos de sutura se retiran a los 15 días de la cirugía. Se toman radiografías anteroposteriores y craneocaudales posoperatorias inmediatas, a la primera semana, al mes y, luego, a intervalos de cuatro semanas, hasta la consolidación de la fractura.

A las dos semanas, se permiten los ejercicios de movilidad pasiva del hombro, y la movilidad activa hasta los 90° a la cuarta semana. A la cuarta semana, se comienza con un rango de movilidad completo en forma activa, pero no se permite el levantamiento de peso, sino hasta la sexta semana. Se prohíben los deportes de contacto hasta los seis meses luego de la cirugía.

## RESULTADOS

La duración promedio de la cirugía fue de 53 minutos (rango 51-65). En ninguno de los casos, se requirió convertir la cirugía a la vía abierta convencional.

Se logró la consolidación de todas las fracturas en un promedio de 13.3 semanas (rango 12-15). No hubo pseudoartrosis ni consolidaciones viciosas.

En la evaluación final, el puntaje de Constant promedio fue de 98,4 (rango 94-100). Todos los pacientes se manifestaron satisfechos con los resultados estéticos (Figura 7) y funcionales (escala 1-10) (Tabla 2).

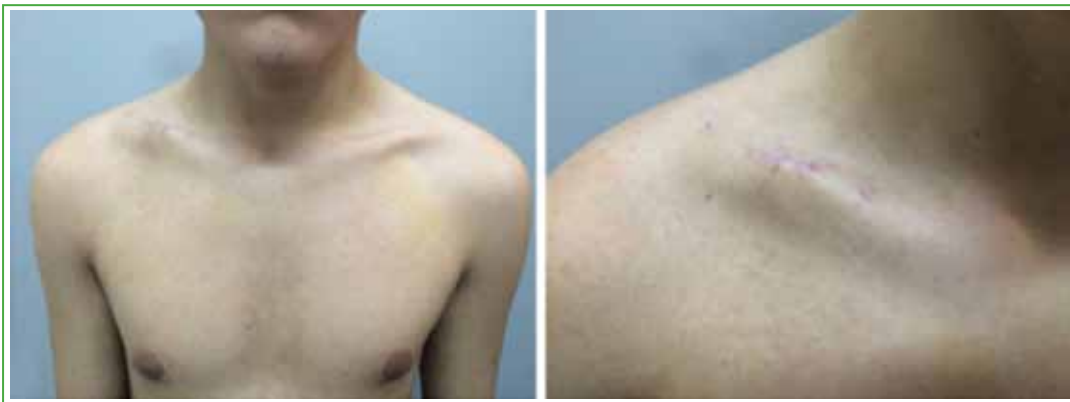
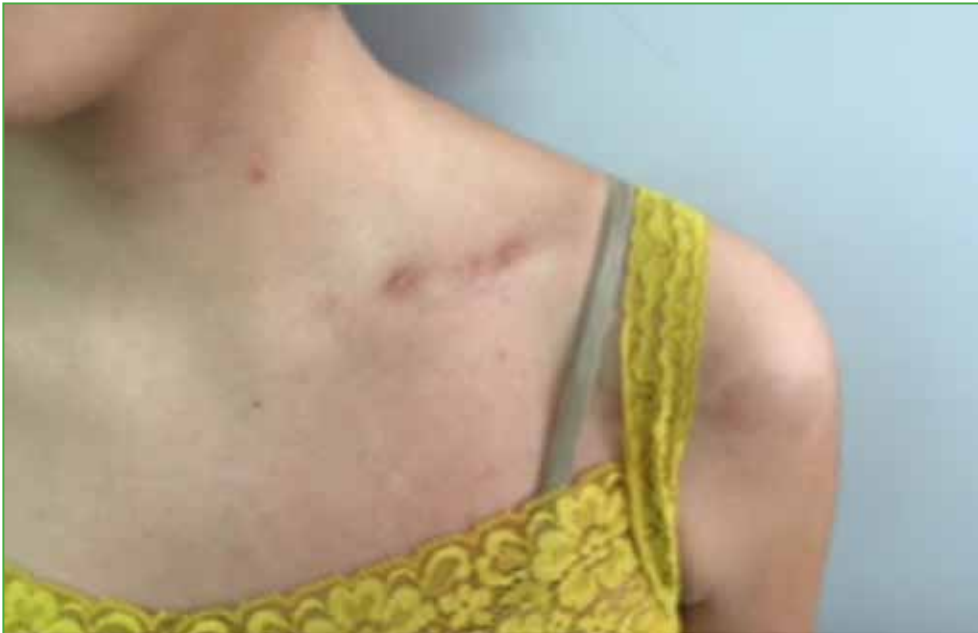
Figura 7. Resultados estéticos a los cuatro meses de la cirugía.

Tabla 2. Resultados de la cirugía

Paciente	Duración de la cirugía (min)	Consolidación (meses)	Seguimiento (meses)	Satisfacción (escala de 1 a 10)	Puntaje de Constant
1	53	13	14	9	100
2	58	13	16	8	98
3	51	15	14	9	100
4	53	13	17	8	98
5	52	12	21	9	98
6	50	15	18	9	100
7	65	12	14	8	94
8	53	14	24	9	100
9	51	12	19	10	100
10	51	13	13	10	100
11	55	14	22	9	96
12	52	15	15	9	100
13	53	13	17	9	100
14	51	14	20	8	100
15	54	12	15	8	94

No hubo ningún paciente con disestesias en la herida, en el último control. Una paciente (caso 8) presentó una cicatriz hipertrófica, pero tenía antecedentes de este tipo de cicatrización, por lo que estaba muy satisfecha con el resultado estético (Figura 8).



**Figura 8.** Paciente con antecedente de cicatrización hipertrófica.

## DISCUSIÓN

Por muchos años, las fracturas diafisarias de clavícula se trataron en forma conservadora.<sup>16,17</sup>

En la literatura actual, según trabajos comparativos entre tratamientos conservador y quirúrgico, se comunica que el tratamiento quirúrgico reduce el rango de complicaciones, tales como pseudoartrosis y consolidación viciosa sintomática, y que provee mejores resultados funcionales y un retorno más rápido a las actividades de la vida diaria y laborales, comparado con el tratamiento conservador.<sup>18,19</sup>

Se han descrito varios métodos terapéuticos a lo largo de los años para tratar las fracturas diafisarias de clavícula, como el tratamiento conservador, la reducción abierta y fijación interna con placa y tornillos, la fijación intramedular, con buenos resultados clínicos.<sup>6,7</sup>

Con el desarrollo de placas regionales bloqueadas de ángulo fijo, los resultados clínicos en pacientes tratados con reducción abierta y fijación interna mejoraron, por lo que actualmente, este tratamiento es considerado el método de elección,<sup>5,8</sup> pero por otro lado, aumentó la incidencia de ciertas complicaciones, como pseudoartrosis, refracturas luego del retiro del material de osteosíntesis e infección profunda, las cuales podrían estar relacionadas con la excesiva desperiostización del sitio de fractura.<sup>20-23</sup>

Con el objetivo de mejorar la incidencia de estas complicaciones, se ha descrito la técnica de osteosíntesis mínimamente invasiva percutánea con placa (MIPPO) para fracturas mediodiafisarias de clavícula, a fin de preservar los tejidos blandos y la circulación perióstica a nivel del sitio de fractura.<sup>24-29</sup>

Al-Sadek y cols.<sup>25</sup> trataron 12 pacientes con la técnica MIPPO, todos obtuvieron buenos resultados clínicos y radiográficos. En ningún caso, debieron realizar nuevas incisiones. Aunque uno de los pacientes sufrió un retraso de la consolidación.

Zhang y cols.<sup>26</sup> trataron a 15 pacientes mediante la técnica MIPPO. La intervención duró entre 40 y 80 minutos. Todas las fracturas consolidaron dentro de los tres meses posteriores a la cirugía, sin mayores complicaciones. Los resultados clínicos fueron excelentes con un puntaje de Constant promedio de 99 y un puntaje DASH de 3,8. Solo dos pacientes manifestaron entumecimiento o pérdida de la sensibilidad local a nivel de la cicatriz.



Sohn y cols.<sup>27</sup> compararon los resultados entre dos técnicas diferentes: osteosíntesis con placa anteroinferior a cielo abierto y técnica MIPPO para el tratamiento de fracturas mediodiafisarias de clavícula agudas desplazadas. El tiempo promedio de la cirugía fue de 87,5 minutos, en el grupo tratado con osteosíntesis a cielo abierto y de 77,2 minutos en los tratados con técnica MIPPO. Todas las fracturas consolidaron. El tiempo promedio de consolidación fue comparable en ambos grupos (15,7 y 16,8 semanas, respectivamente), así como los resultados clínicos de acuerdo con el puntaje de Constant (94,74 y 95,75, respectivamente).

La diferencia proporcional de longitud de la clavícula respecto del lado sano al final del seguimiento fue menor en el grupo con osteosíntesis abierta, pero no fue significativa. Hubo un 15% más de complicaciones relacionadas con la incisión, como entumecimiento, pérdida de la sensibilidad en el sitio de la cicatriz o irritación en el grupo tratado con osteosíntesis abierta, que estaría relacionado con la amplia incisión.

A pesar de que no existen diferencias significativas entre los resultados de nuestra serie y los de los estudios antes descritos,<sup>25-27</sup> respecto al tiempo de consolidación (13 semanas), la duración de la cirugía (promedio 53 min) y el resultado funcional (puntaje de Constant promedio 98); estos no son comparables: la técnica MIPPO utiliza métodos de reducción indirecta y permite la estabilización de la clavícula preservando la vascularización de los tejidos blandos circundantes y los nervios supraclaviculares, el foco de fractura no se expone y si existiera conminución o un tercer fragmento, no se reducen ni se fijan. Por lo tanto, si se abre el sitio de fractura, se efectúa una reducción directa y se fija un tercer fragmento, no es realmente una técnica MIPPO, sino una técnica MIS.

Según nuestro conocimiento, existe solo un estudio publicado que compara una técnica mínimamente invasiva de osteosíntesis con placa y tornillos abriendo el foco de fractura logrando una reducción directa, con la reducción abierta y fijación interna con placa bloqueada convencional en fracturas mediodiafisarias de clavícula. En este estudio, Jiang y Qu<sup>28</sup> trataron a 32 pacientes con una técnica mínimamente invasiva y a 32 pacientes mediante reducción abierta y fijación interna convencional. El tiempo de consolidación fue comparable en ambos grupos (12 y 13 semanas, respectivamente), y no hubo diferencias estadísticamente significativas en los resultados funcionales (puntajes DASH y de Constant). No hubo ningún caso de pseudoartrosis o consolidaciones viciosas, pero se observaron ciertas complicaciones, como disestesias en el área de la incisión y cicatrices hipertróficas, con mayor incidencia en los pacientes sometidos a reducción abierta y fijación interna convencional. Los pacientes tratados mediante la técnica mínimamente invasiva se manifestaron más conformes con la apariencia del hombro. En nuestra serie, todos se mostraron satisfechos con los resultados estéticos y funcionales.

Otro aspecto por tener en cuenta es restaurar la longitud de la clavícula lesionada, ya que la consolidación viciosa puede traer como consecuencia déficits funcionales, como discinesias de la escápula y dolor al movimiento de la cintura escapular.<sup>29</sup> Nuestra técnica quirúrgica permite lograr una reducción anatómica de la clavícula con la consecuente restauración de su longitud, evitando este tipo de complicaciones. En nuestra serie, no hubo ningún caso de consolidación viciosa. Nuestro trabajo tiene varias limitaciones. La muestra de pacientes es pequeña y el período de seguimiento es corto para evaluar complicaciones tardías. Otra debilidad es la falta de medición para determinar la longitud y el ángulo comparativos con el lado contralateral.

Como fortalezas, reconocemos la homogeneidad de la muestra de pacientes y la utilización en todos los casos del mismo material de osteosíntesis: placa regional anatómica bloqueada de clavícula de 3,5 mm.

El objetivo principal de nuestro estudio es poder mostrar esta novedosa técnica quirúrgica, presentada en una serie de casos por Jiang y Qu,<sup>28</sup> en donde combinan la técnica MIPPO con fijación de fragmentos, en fracturas multifragmentarias abordando el foco fracturario. El objetivo secundario es poder mostrar nuestros resultados clínicos y radiográficos. Creemos que es necesario un estudio controlado aleatorizado con un seguimiento más largo y una muestra más grande de pacientes, para aclarar la diferencia y la eficacia de las diferentes técnicas quirúrgicas.

## CONCLUSIONES

Este estudio demuestra que la técnica mínimamente invasiva para las fracturas mediodiafisarias de clavícula, utilizando placas regionales anatómicas bloqueadas superiores, puede ser un procedimiento reproducible y una alternativa a las técnicas quirúrgicas convencionales. Además, los resultados clínicos y radiográficos satisfactorios se obtuvieron sin complicaciones mayores y sin disestesias en la zona de la herida.

Por lo tanto, creemos que esta técnica quirúrgica es una buena alternativa para aquellos pacientes preocupados por su aspecto estético o por la necesidad de conservar la sensibilidad a nivel de la cicatriz por cuestiones laborales o recreativas.

ORCID iD de J. M. Perrone: <http://orcid.org/0000-0002-7082-8706>  
 ORCID iD de E. Petrucelli: <https://orcid.org/0000-0002-1793-8770>  
 ORCID iD de M. Balmaceda: <https://orcid.org/0000-0002-2753-899X>  
 ORCID iD de H. Sarmiento: <http://orcid.org/0000-0002-7609-0423>

ORCID iD de G. Belluschi: <http://orcid.org/0000-0002-9657-7036>  
 ORCID iD de A. Ferrando: <https://orcid.org/0000-0002-5182-3977>  
 ORCID iD de R. Andreozzi: <http://orcid.org/0000-0002-9772-3525>

## BIBLIOGRAFÍA

1. Johnson EW, Collins HR. Non-union of the clavicle. *Arch Surg* 1963;87(6):963-6.
2. Paffen PJ, Jansen EW. Surgical treatment of clavicular fractures with Kirschner wires: a comparative study. *Arch Chir Neerl* 1978;30(1):43-53.
3. Khan LA, Bradnock TJ, Scott C, Robinson CM. Fractures of the clavicle. *J Bone Joint Surg Am* 2009;91:447-60. <https://doi.org/10.2106/JBJS.H.00034>
4. Nowak J, Mallmin H, Larsson S. The aetiology and epidemiology of clavicular fractures. A prospective study during a two-year period in Uppsala, Sweden. *Injury* 2000;31:353-8. [https://doi.org/10.1016/S0020-1383\(99\)00312-5](https://doi.org/10.1016/S0020-1383(99)00312-5)
5. Zlowodzki M, Zelle BA, Cole PA, Jeray K, McKee MD. Treatment of acute midshaft clavicle fractures: systematic review of 2144 fractures: on behalf of the Evidence-Based Orthopaedic Trauma Working Group. *J Orthop Trauma* 2005;19:504-7. <https://doi.org/10.1097/01.bot.0000172287.44278.ef>
6. Ferran NA, Hodgson P, Vannet N, Williams R, Evans RO. Locked intramedullary fixation vs. plating for displaced and shortened mid-shaft clavicle fractures: a randomized clinical trial. *J Shoulder Elbow Surg* 2010;19:783-9. <https://doi.org/10.1016/j.jse.2010.05.002>
7. Nordqvist A, Petersson CJ, Redlund-Johnell I. Mid-clavicle fractures in adults: end result study after conservative treatment. *J Orthop Trauma* 1998;12:572-6.
8. Basamania CJ, Rockwood CA. Fractures of the clavicle. En: Rockwood CA (ed.). *The shoulder*, 4<sup>th</sup> ed., Philadelphia: WB Saunders; 2008:423-8.
9. Fernandez Dell Oca AA. The principle of helical implants. Unusual ideas worth considering. *Injury* 2002;33(Suppl 1):SA1-27. [https://doi.org/10.1016/S0020-1383\(02\)00064-5](https://doi.org/10.1016/S0020-1383(02)00064-5)
10. Zhiquan A, Bingfang Z, Yeming W, Chi Z, Peiyan H. Minimally invasive plating osteosynthesis (MIPO) of middle and distal third humeral shaft fractures. *J Orthop Trauma* 2007;21(9):628-33. <https://doi.org/10.1097/BOT.0b013e31815928c2>
11. Jung GH, Park CM, Kim JD. Biologic fixation through bridge plating for comminuted shaft fracture of the clavicle: technical aspects and prospective clinical experience with a minimum of 12-month follow-up. *Clin Orthop Surg* 2013;5:327-33. <https://doi.org/10.4055/cios.2013.5.4.327>
12. Lee HJ, Oh CW, Oh JK, Yoon JP, Kim JW, Na SB, et al. Percutaneous plating for comminuted midshaft fractures of the clavicle: a surgical technique to aid the reduction with nail assistance. *Injury* 2013;44:465-70. <https://doi.org/10.1016/j.injury.2012.09.030>
13. Sohn HS, Kim BY, Shin SJ. A surgical technique for minimally invasive plate osteosynthesis of clavicular midshaft fractures. *J Orthop Trauma* 2013;27:e92-6. <https://doi.org/10.1097/BOT.0b013e31826579c7>
14. Sohn HS, Shin SJ, Kim BY. Minimally invasive plate osteosynthesis using anterior-inferior plating of clavicular midshaft fractures. *Arch Orthop Trauma Surg* 2011;132:239-44. <https://doi.org/10.1007/s00402-011-1410-6>
15. Jubel A. Minimally invasive operative treatment of displaced midclavicular fractures with a titanium elastic nail. *Minimally Invasive Orthopaedic Trauma* 2013:65.
16. Neer CS 2<sup>nd</sup>. Non-union of the clavicle. *J Am Med Assoc* 1960;172:1006-11.
17. Rowe CR. An atlas of anatomy and treatment of mid-clavicular fractures. *Clin Orthop Relat Res* 1968;58:29-42. <https://doi.org/10.1097/00003086-196805000-00006>
18. Robinson CM, Goudie EB, Murray IR, Jenkins PJ, Ahktar MA, Read EO, et al. Open reduction and plate fixation versus nonoperative treatment for displaced midshaft clavicular fractures. *J Bone Joint Surg Am* 2013;95:1576-84. <http://dx.doi.org/10.2106/jbjs.l.00307>
19. McKee RC, Whelan DB, Schemitsch EH, McKnee MD. Operative versus nonoperative care of displaced midshaft clavicular fractures: a meta-analysis of randomized clinical trials. *J Bone Joint Surg Am* 2012;94:675-84. <http://dx.doi.org/10.2106/JBJS.J.01364>

20. Der Tavitian J, Davison JN, Dias JJ. Clavicular fracture non-union surgical outcome and complications. *Injury* 2002;33:135-43. [https://doi.org/10.1016/S0020-1383\(01\)00069-9](https://doi.org/10.1016/S0020-1383(01)00069-9)
21. Duncan SF, Sperling JW, Stenimann S. Infection after clavicle fractures. *Clin Orthop Relat Res* 2005;439:74-8. <https://doi.org/10.1097/01.blo.0000183088.60639.05>
22. Liu PC, Hsieh CH, Chen JC, Lu CC, Chuo CY, Chien SH. Infection after surgical reconstruction of a clavicle fracture using a reconstruction plate: a report of seven cases. *Kaohsiung J Med Sci* 2008;24:45-9. [https://doi.org/10.1016/S1607-551X\(08\)70073-1](https://doi.org/10.1016/S1607-551X(08)70073-1)
23. Wijdicks FJ, Van der Meijden OA, Millett PJ, Verleisdonk EJ, Houwert RM. Systematic review of the complications of plate fixation of clavicle fractures. *Arch Orthop Trauma Surg* 2012;132:617-25. <https://doi.org/10.1007/s00402-011-1456-5>
24. Perren SM. Editorial: The technology of minimally invasive percutaneous osteosynthesis (MIPO). *Injury* 2002;33(Suppl 1):VI-VII. [https://doi.org/10.1016/S0020-1383\(02\)00063-3](https://doi.org/10.1016/S0020-1383(02)00063-3)
25. Al-Sadek TA, Niklev D, Al-Sadek A. Midshaft clavicular fractures - Osteosynthesis with minimally invasive technique. *Open Acces Maced J Med Sci* 2016;4(4):647-9. <https://doi.org/10.3889/oamjms.2016.136>
26. Zhang Y, Xu J, Zhang C, Sun Y. Minimally invasive plate osteosynthesis for midshaft clavicular fractures using superior anatomic plating. *J Shoulder Elbow Surg* 2016;25(1):e7-12. <https://doi.org/10.1016/j.jse.2015.06.024>
27. Sohn HS, Kim WJ, Shon MS. Comparison between open plating versus minimally invasive plate osteosynthesis for acute displaced clavicular shaft fractures. *Injury* 2015;46:1577-84. <https://doi.org/10.1016/j.injury.2015.05.038>
28. Jiang H, Qu W. Operative treatment of clavicle midshaft fractures using a locking compression plate: comparison between mini-invasive plate osteosynthesis (MIPPO) technique and conventional open reduction. *Orthop Traumatol Surg Res* 2012;98:666-71. <https://doi.org/10.1016/j.otsr.2012.02.011>
29. Smekal V, Deml C, Irenberger A, Niedewanger C, Lutz M, Blauth M, et al. Length determination in midshaft clavicle fractures: validation of measurement. *J Orthop Trauma* 2008;22:458-62. <https://doi.org/10.1097/BOT.0b013e318178d97d>