


# Versatilidad del colgajo libre anterolateral de muslo en la reconstrucción de defectos de cobertura en los miembros superiores e inferiores

JAVIER BENNICE, JULIETA PUIG DUBOIS, GERARDO L. GALLUCCI,  
PABLO DE CARLI, JORGE G. BORETTO

*Sector de Cirugía de Mano y Miembro Superior, Instituto de Ortopedia y Traumatología  
"Dr. Prof. Carlos E. Ottolenghi", Hospital Italiano de Buenos Aires,  
Ciudad Autónoma de Buenos Aires*

Recibido el 29-12-2017. Aceptado luego de la evaluación el 22-1-2018 • Dr. JORGE G. BORETTO • jorge.boretto@hospitalitaliano.org.ar 

Cómo citar este artículo: Bennice J, Puig Dubois J, Gallucci GL, De Carli P, Boretto JG. Versatilidad del colgajo libre anterolateral de muslo en la reconstrucción de defectos de cobertura en los miembros superiores e inferiores. *Rev Asoc Argent Ortop Traumatol* 2018; 83(3): 167-178. doi: 10.15417/issn.1852-7434.2018.83.3.812

## RESUMEN

**Introducción:** El colgajo libre anterolateral de muslo es actualmente una de las opciones reconstructivas más útiles. Su versatilidad se debe a la inclusión de distintos tipos de tejido en diferentes combinaciones, una anatomía local confiable y un pedículo largo con un calibre adecuado. El objetivo de este estudio es revisar nuestra experiencia y evaluar la versatilidad del colgajo en defectos de los miembros superiores e inferiores.

**Materiales y Métodos:** Estudio retrospectivo. Se consideraron pacientes tratados por defectos en las extremidades. Se analizaron variables preoperatorias, intraoperatorias y posoperatorias.

**Resultados:** Se incluyeron 12 pacientes (7 hombres y 5 mujeres) con una edad promedio de 44 años. La causa del defecto fue resección oncológica (9 casos) y trauma (3 casos). La localización fue el miembro superior en cuatro casos y el miembro inferior en ocho pacientes. El tiempo promedio entre el defecto y la cirugía fue de 8 días. La tasa de supervivencia del colgajo fue del 92%, con falla en un caso. El sitio donante no presentó complicaciones, el cierre fue primario en 10 pacientes y con injerto de piel en dos.

**Conclusiones:** El colgajo libre anterolateral de muslo es un recurso válido y de gran utilidad para la cobertura de defectos de diferentes etiologías tanto en los miembros superiores como en los miembros inferiores, ya que su versatilidad permite que se adapte con éxito en defectos de localización y tamaño variados.

**Palabras clave:** Colgajo libre anterolateral de muslo; versatilidad; defecto de cobertura; cirugía reconstructiva.

**Nivel de Evidencia:** IV

## VERSATILITY OF THE ANTEROLATERAL THIGH FREE FLAP IN THE RECONSTRUCTION OF COVERAGE DEFECTS OF UPPER AND LOWER LIMBS

### ABSTRACT

**Introduction:** The anterolateral thigh free flap is currently one of the most useful reconstructive options. A long pedicle with suitable vessel diameter, reliable anatomy and the availability of different tissues with large amounts of skin make this flap versatile. The purpose of this study was to evaluate the flap versatility in a series of patients with coverage defects in both, the upper and lower limbs.

Conflicto de intereses: Los autores no declaran conflictos de intereses.

**Methods:** A retrospective study was performed. Inclusion criteria were patients with defects in the limbs to whom this flap was made as a reconstructive treatment. Preoperative, intraoperative and postoperative variables were analyzed.

**Results:** Twelve patients (7 men and 5 women) with an average age of 44 years were included. Defects were caused by oncological resection (9 patients) and trauma (3 cases). In 4 cases the defect was in the upper limb and in 8 cases in the lower limb. The average time from the defect to the reconstructive surgery was 8 days. The survival rate of the flap was 92%, with only one failure. Donor site presented no complications and primary closure was performed in all cases, except for two requiring closure with skin graft.

**Conclusions:** Anterolateral thigh free flap is a valid and very useful resource to cover defects of different etiologies in the upper and lower limbs since its versatility allows its successful adaptation in defects of varied location and size.

**Key words:** Anterolateral thigh free flap; versatility; defect coverage; reconstructive surgery.

**Level of Evidence:** IV

## Introducción

La utilización del colgajo libre anterolateral de muslo (ALM) se ha ido expandiendo hasta establecerse como una de las opciones más útiles para la reconstrucción de defectos de cobertura en diferentes localizaciones. Desde que fue descrito por Song, en 1984,<sup>1</sup> su popularidad fue en aumento y su uso está ampliamente difundido en la reconstrucción de cabeza y cuello,<sup>2-5</sup> pero también es de gran utilidad en las extremidades para defectos provocados por trauma, resecciones oncológicas y quemaduras, entre otras causas.

Las características que le otorgan gran versatilidad al colgajo libre ALM son la inclusión de distintos tipos de tejido en diferentes combinaciones, una anatomía vascular confiable, una paleta cutánea grande, un pedículo largo con un calibre adecuado, una morbilidad mínima en el sitio dador, y la posibilidad de un doble equipo quirúrgico en simultáneo sin reposicionamiento del paciente. La riqueza del tejido disponible en este colgajo no solo ofrece una adecuada cobertura de partes blandas, sino que también proporciona los medios para la reconstrucción tendinosa y vascular, y la transferencia muscular.

El objetivo de este estudio es revisar nuestra experiencia con el uso del colgajo libre ALM y evaluar su versatilidad en un grupo de pacientes con defectos de cobertura con variada etiología, tamaño, profundidad y localización en los miembros superiores e inferiores.

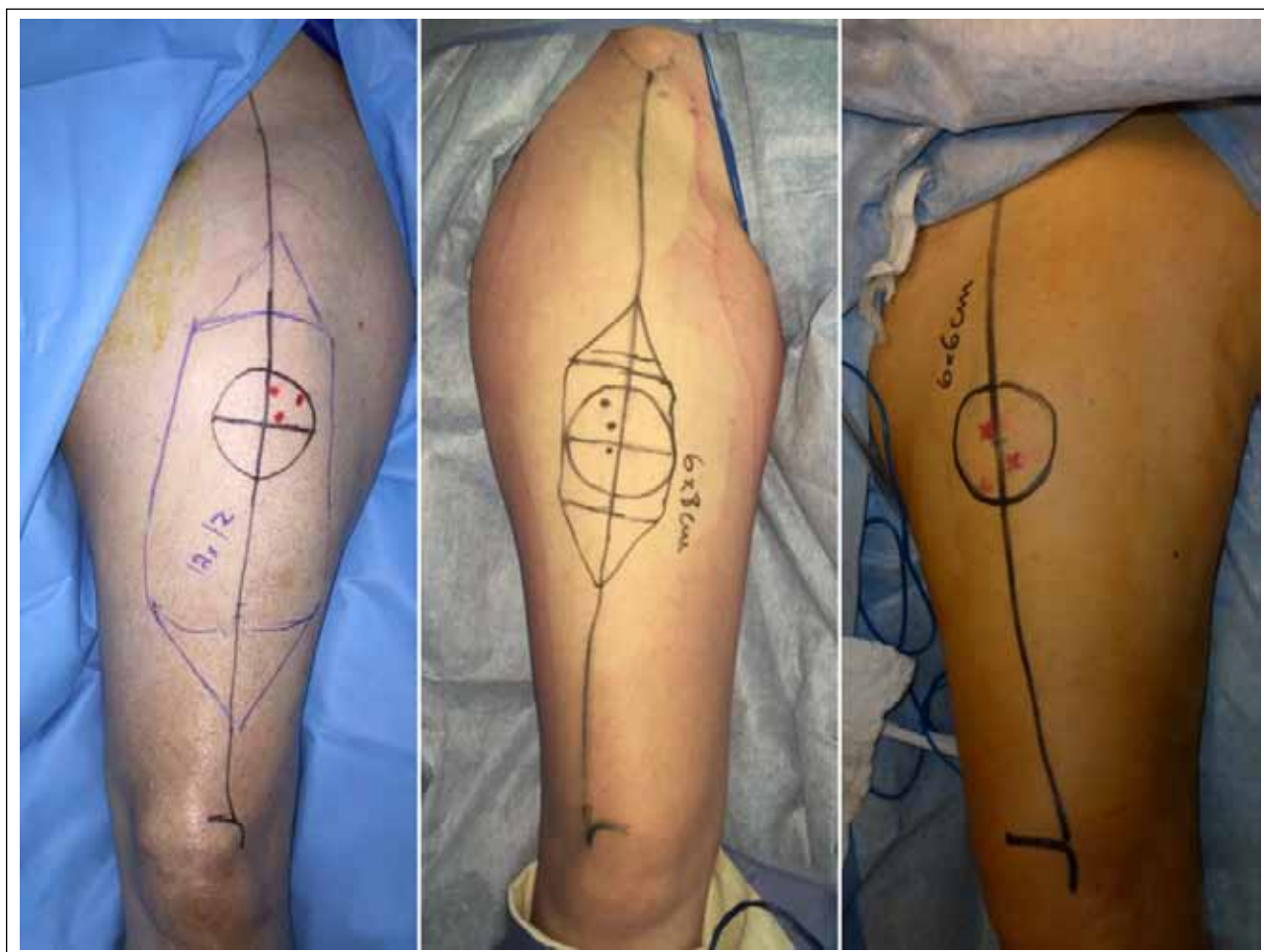## Materiales y Métodos

Se realizó un estudio retrospectivo en el que se identificaron todos los casos de reconstrucción de defectos de cobertura en los miembros superiores e inferiores tratados con el colgajo libre ALM, durante un período de seis años. Como criterio de inclusión se consideraron a todos los pacientes con defectos en distintas localizaciones de las extremidades a quienes se les confeccionó este colgajo como tratamiento reconstructivo. Todos fueron tratados por el mismo cirujano.

Antes de la cirugía, se analizaron las variables demográficas (edad, sexo, tabaquismo y comorbilidades), la causa del defecto de cobertura, el tamaño y la localización del defecto, y el tiempo entre el defecto y la cirugía. De la técnica quirúrgica se analizaron el tipo de colgajo, el tipo de sutura arterial y venosa, los vasos receptores utilizados, las variantes del colgajo realizadas, el tipo de cierre del sitio dador y las complicaciones intraoperatorias. Finalmente, después de la cirugía, se evaluó la supervivencia de los colgajos y las complicaciones del colgajo y del sitio dador.

## Técnica quirúrgica

Con el paciente en decúbito dorsal bajo anestesia regional y general, se diseña el colgajo trazando una línea longitudinal que une la espina ilíaca anterosuperior al ángulo superoexterno de la rótula, la cual se encuentra en la proyección del septo intermuscular entre el recto anterior y el vasto lateral, y representa el eje longitudinal del colgajo. Se identifican con un equipo Doppler de mano las perforantes cutáneas en un radio de 3 a 5 cm del punto medio de dicho eje longitudinal. A continuación, rodeando las perforantes seleccionadas, se delimita la paleta cutánea del tamaño requerido de acuerdo con el defecto de cobertura (Figura 1). Se prepara la zona receptora, se diseña el pedículo arteriovenoso receptor y se reconfirma el tamaño del defecto. Se realiza una incisión medial en la región anterolateral del muslo. Se diseña bajo magnificación. Se identifican las arterias perforantes de la arteria femoral circunfleja descendente y se procede a su disección hacia proximal. Se efectúa una incisión lateral para completar la disección del colgajo. De acuerdo con las características del defecto, el colgajo puede incluir tejido muscular, fascia lata, tejido óseo, nervio cutáneo femoral lateral y, además una vez obtenido, se puede realizar su adelgazamiento. Antes de la sección del pedículo, se constata que el colgajo tenga una buena vascularización sin signos de congestión ni de insuficiencia vascular arterial. Una vez valorado esto, se liga y secciona el pedículo vascular y se levanta el colgajo. Se cierra la zona dadora, en forma



▲ **Figura 1.** Diseño del colgajo anterolateral de muslo con diferentes tamaños de paletas cutáneas, según el defecto por reconstruir. Los puntos dentro de la circunferencia central marcan los vasos cutáneos tomados por el Doppler.

primaria o con requerimiento de injerto de piel. Se pasa el colgajo a la zona del defecto y se sutura el colgajo, excepto donde se encuentra el pedículo, para dar cobertura local. Se posiciona el pedículo del colgajo evitando su torsión y se lo sutura al paquete vascular receptor, mediante arteriorrafia y venorrafia microquirúrgicas. Se administran 70 U/kg de heparina por vía endovenosa antes de liberar los clamps vasculares. Se libera el manguito hemostático y se constata la adecuada revascularización del colgajo sin congestión venosa ni signos de hipoperfusión arterial. Se completa el cierre de la piel por encima del pedículo, se colocan drenajes hemosuctores y, por último, se evalúa con Doppler de mano la adecuada vascularización del colgajo. **Video** ▶

### Posoperatorio

Luego de la cirugía, los pacientes son trasladados a una habitación común, de preferencia individual, para el manejo de la temperatura de la habitación. La perfusión del

injerto se controla mediante Doppler de mano, cada 2 o 3 horas, según la evaluación clínica. Desde el primer día posterior a la cirugía, se indica profilaxis antitrombótica con heparina de bajo peso molecular (enoxaparina subcutánea) en dosis profiláctica y ácido acetilsalicílico 100 mg/día. La heparina se continúa por tres semanas y el ácido acetilsalicílico, por seis semanas. Se realizan controles diarios de laboratorio con el objetivo de mantener un hematocrito por encima del 30%. Si los valores son inferiores a este parámetro, se indican transfusiones.

### Resultados

En un período de 6 años, desde enero de 2011 hasta mayo de 2017, se identificaron 12 pacientes que cumplieron con los criterios de inclusión. El grupo estaba formado por siete hombres y cinco mujeres, con una edad promedio de 44 años (rango de 13 a 78). Los defectos fueron causados por resección oncológica (9 casos) y por trauma

(3 casos). Cuatro estaban localizados en el miembro superior y ocho, en el miembro inferior. El tiempo promedio entre el defecto de cobertura y la cirugía fue de 8 días (rango de 0 a 16) (Tabla 1).

El tamaño de la paleta cutánea fue, en promedio, de 13 cm de longitud (rango 6 a 20) y 8 cm de ancho (rango 3 a 12). El colgajo fue fasciocutáneo (disección subfascial) en 10 casos y grasocutáneo en dos (disección suprafascial). En tres pacientes, el colgajo fasciocutáneo fue adelgazado (Figura 2). En dos casos, el pedículo fue a flujo pasante (Figura 3) y, en uno, se utilizó un colgajo quimérico al incluir fascia lata para una reconstrucción

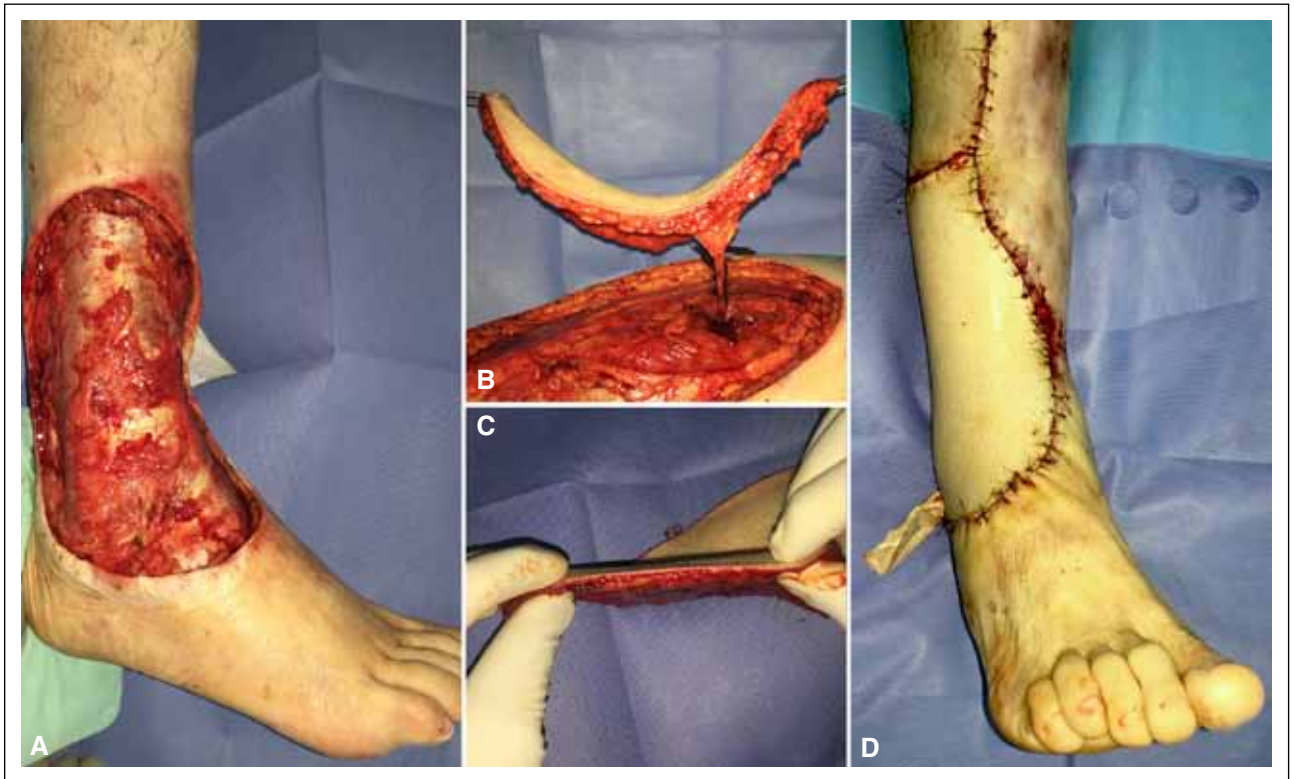
tendinosa (Figura 4). En cinco casos, la arteriorrafia fue término-terminal y, en siete, término-lateral. La venorrafia fue término-terminal en 10 casos y término-lateral en dos. En todos los pacientes con defecto de cobertura en el miembro superior, los vasos receptores fueron el pedículo radial y, en el miembro inferior, los pedículos receptores fueron variados, el más utilizado fue el paquete tibial posterior en cinco casos.

El cierre del sitio dador fue primario en 10 casos y requirió de injerto de piel en dos pacientes. En los casos de cierre primario, el tamaño promedio del colgajo fue de 11,8 x 8,5 cm y, en los casos de injerto, de 19 x 11,5 cm

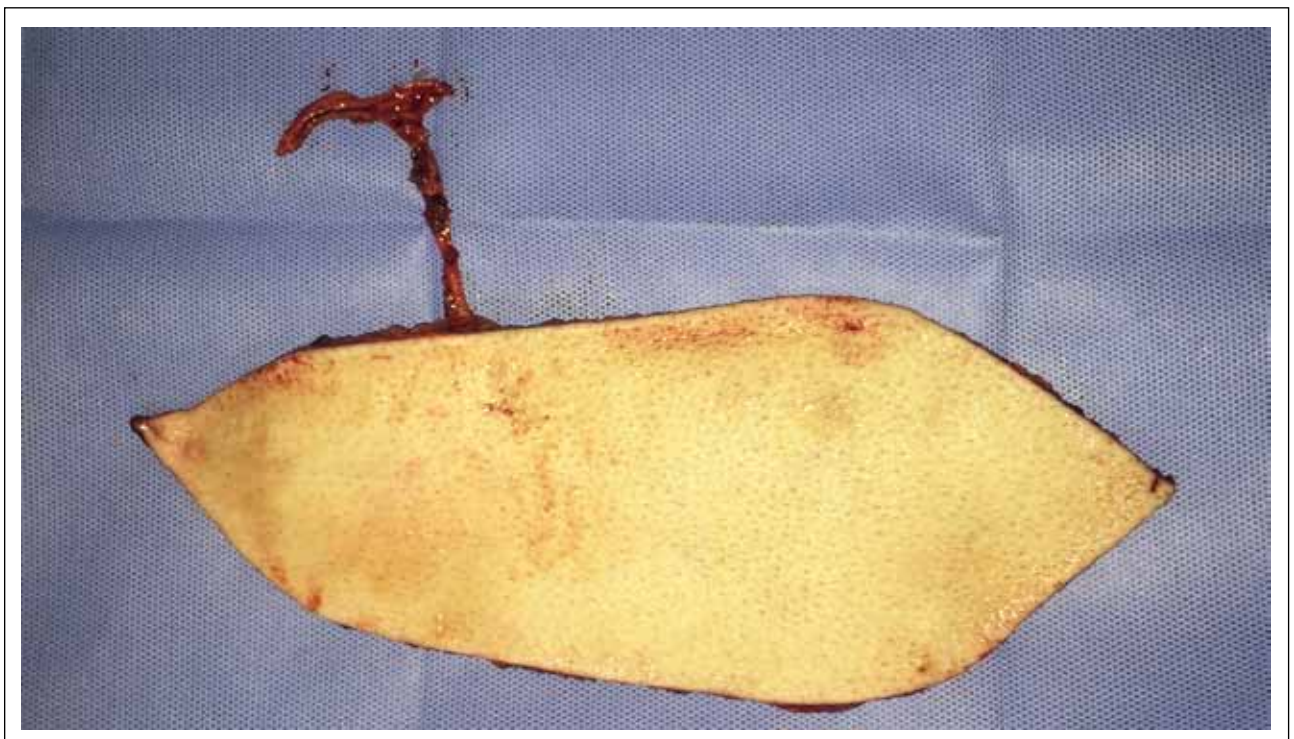
**Tabla 1.** Datos demográficos

Caso	Sexo	Edad	Tabaquismo	Comorbilidades	Causa del defecto	Localización del defecto	Tamaño del defecto (largo x ancho, cm)	Tiempo desde el defecto hasta la reconstrucción (días)
1	F	19	No	No	Sarcoma sinovial	Muñeca derecha (dorso)	11 x 3,5	13
2	M	45	No	Dislipemia	Sarcoma de partes blandas	Muñeca derecha (dorso)	11 x 6	9
3	M	78	No	Cataratas, trasplante de córnea	Trauma (desguantamiento)	Muñeca y antebrazo derecho (dorso)	18 x 7	15
4	M	58	No	Hipertensión arterial, insuficiencia cardíaca congestiva, fibrilación auricular	Fasciotomía por síndrome compartimental postraumático	Muñeca derecha (región volar)	12 x 3	7
5	F	44	No	Lupus eritematoso sistémico	Sarcoma de partes blandas	Pie izquierdo (talón)	6 x 8	16
6	M	42	Sí	No	Sarcoma epitelioide	Tobillo derecho (lateral)	18 x 12	7
7	M	53	Sí	Hipertensión arterial, obesidad	Carcinoma espinocelular	Pie izquierdo (región plantar)	6 x 6	0
8	M	21	Sí	No	Osteomielitis crónica de rodilla. Fractura expuesta de fémur	Rodilla izquierda (anterior)	20 x 11	9
9	F	64	No	Fascitis eosinofílica	Carcinoma espinocelular	Pie izquierdo (dorso)	15 x 10	4
10	F	13	No	No	Sarcoma de partes blandas	Tobillo izquierdo (lateral)	11 x 6	7
11	F	45	No	HTLV1	Sarcoma de partes blandas	Tobillo derecho (lateral)	19 x 8	14
12	M	44	Sí	Hipotiroidismo	Dermato-fibrosarcoma	Tobillo izquierdo (medial)	14 x 12	0

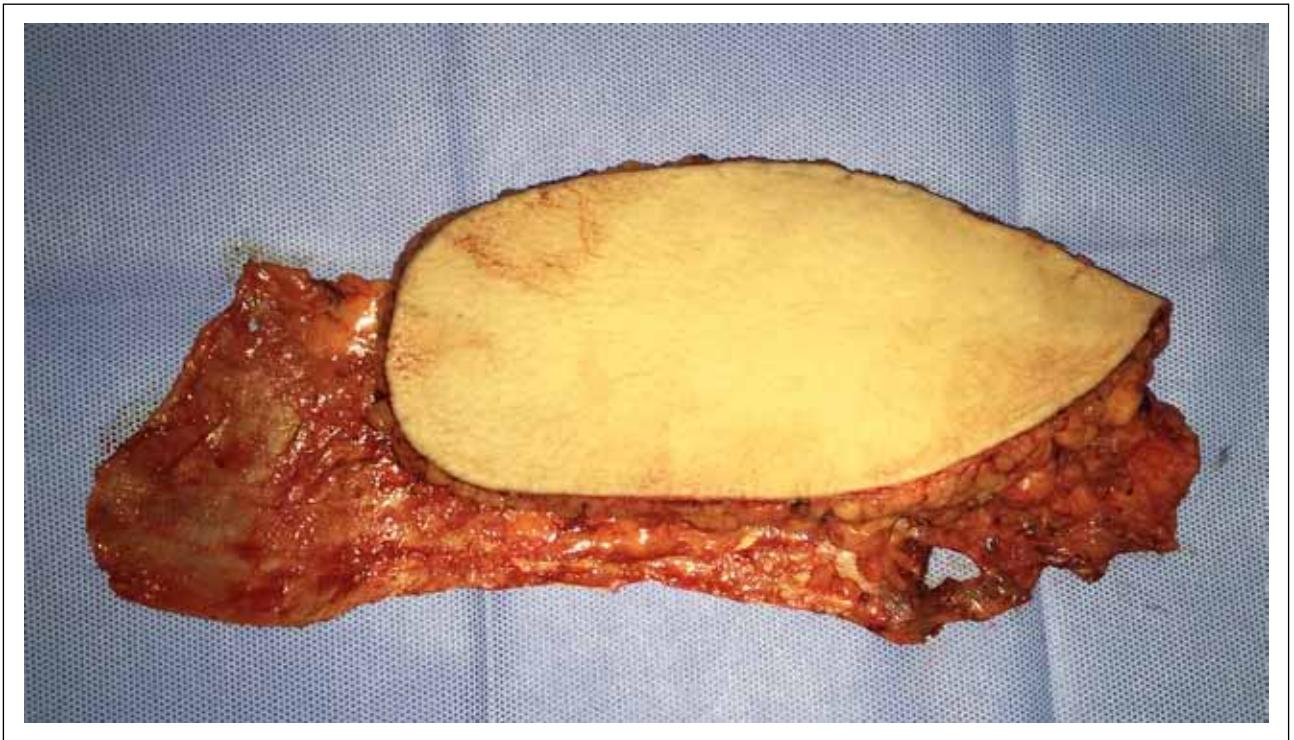
M = masculino, F = femenino, HTLV1 = virus linfotrópico de zona tropical.



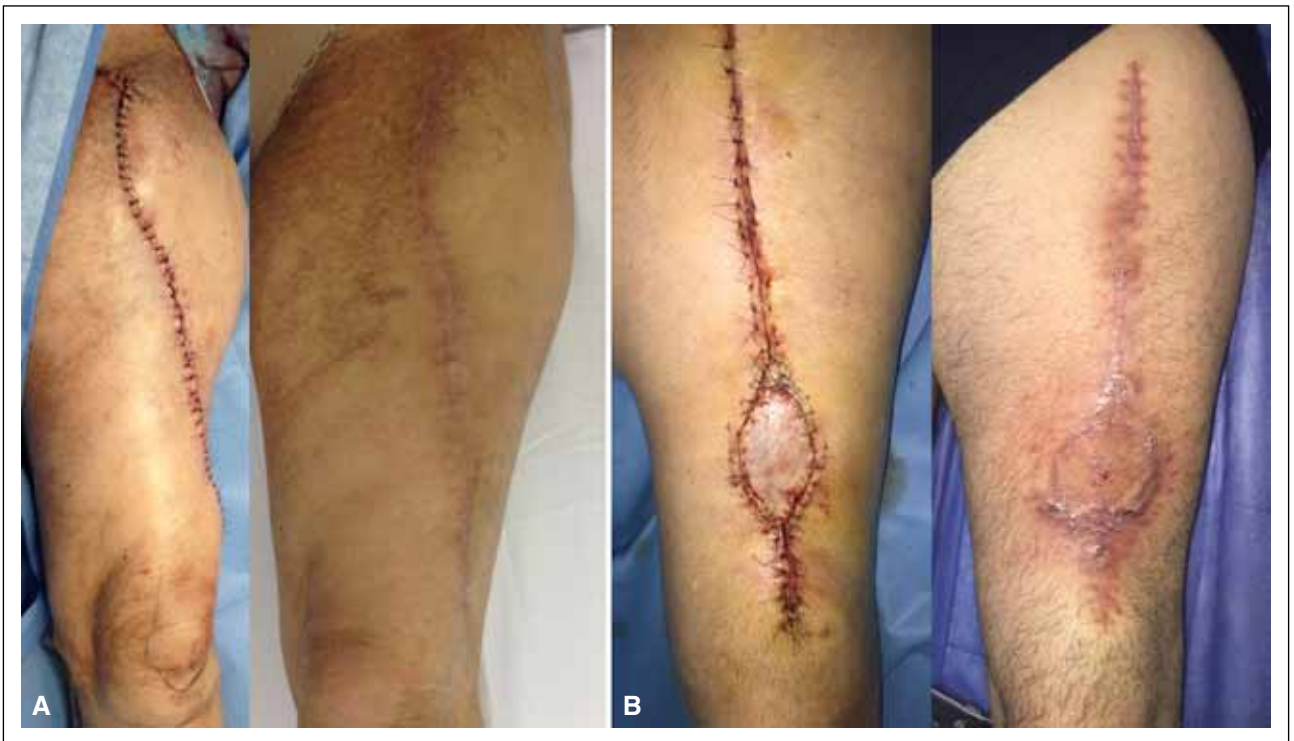▲ **Figura 2.** A. Defecto posresección oncológica en la cara lateral del tobillo. B. Colgajo anterolateral de muslo con su perforante muscular. C. Adelgazamiento del colgajo. D. Posoperatorio inmediato luego del posicionamiento y la sutura del colgajo y de los vasos.



▲ **Figura 3.** Variante de colgajo anterolateral de muslo con pedículo vascular que incluye una T proximal para realizar un colgajo de perfusión ininterrumpida.



▲ **Figura 4.** Variante de colgajo anterolateral de muslo que incluye fascia lata para reconstrucción tendinosa.



▲ **Figura 5. A.** Cierre de la zona dadora sin el empleo de injerto de piel. Posoperatorio inmediato y a los 6 meses de seguimiento. **B.** Cierre de la zona dadora con injerto de piel de espesor total. Posoperatorio inmediato y a las 8 semanas de seguimiento.

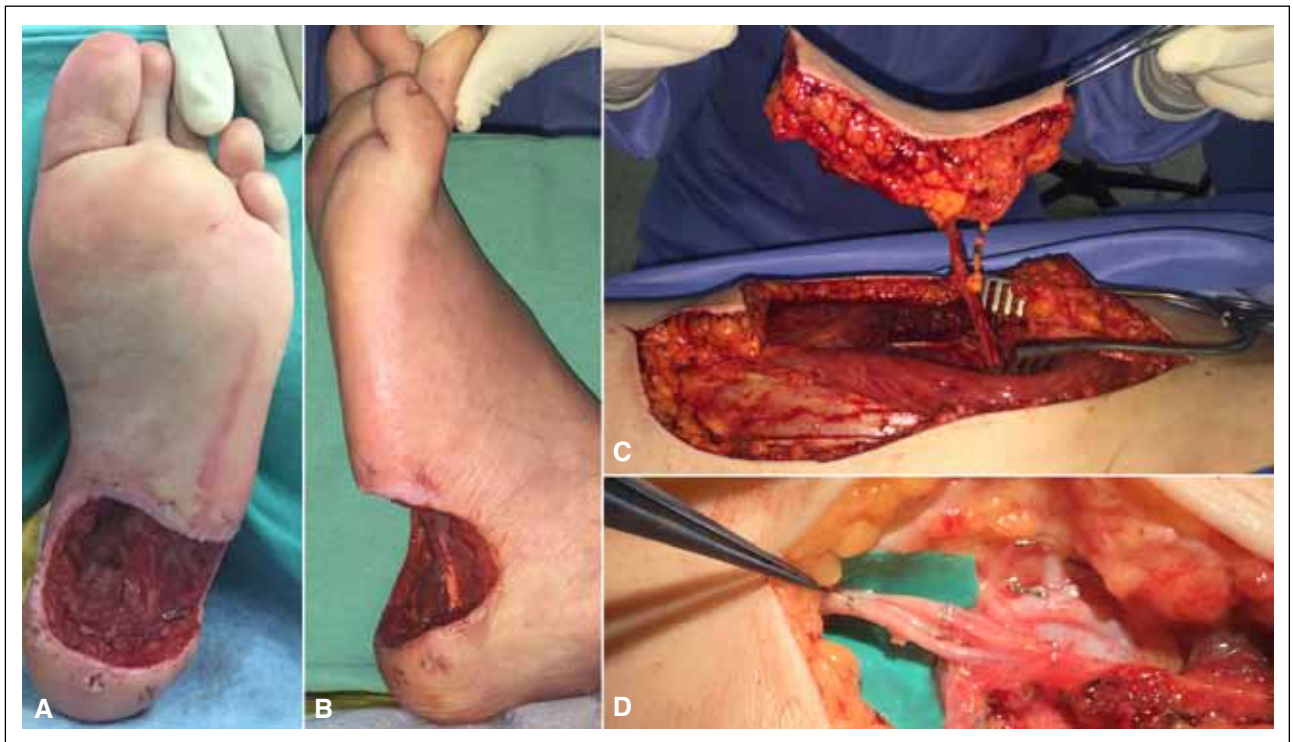
(Figura 5). No se registraron complicaciones intraquirúrgicas. Sin embargo, un paciente tuvo trombosis en venas satélites del pedículo tibial anterior durante la cirugía, lo que fue confirmado mediante venotomía y debió utilizarse el pedículo peroneo. En otro paciente, las perforantes musculares no se identificaron sobre el vasto lateral, sino sobre el recto anterior (Tabla 2). Siete de los 12 pacientes del estudio requirieron transfusiones de glóbulos rojos durante la cirugía o después de ella. Entre estos, el promedio fue de 1,8 durante el período de internación (rango de 1 a 3).

La tasa de supervivencia del colgajo fue de 11/12 casos (Figuras 6-9). Solo hubo un caso de falla del colgajo con

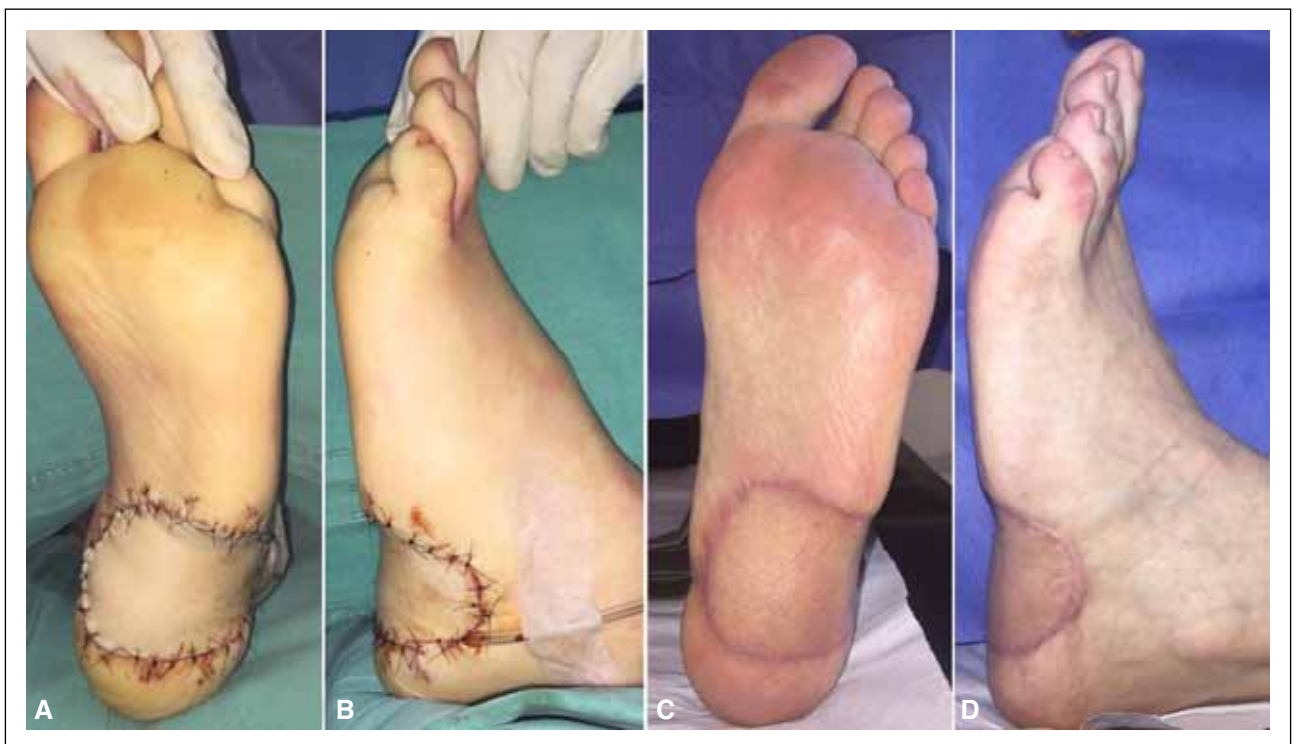necrosis total por trombosis venosa y el defecto resultante fue reconstruido con un colgajo de dorsal ancho, con buena evolución. Otro paciente requirió de revisión del pedículo a las 24 horas de la cirugía por falta de señal Doppler y sufrió necrosis parcial, pero no se constató trombosis vascular durante la cirugía. No se registraron otras complicaciones posoperatorias. Dos pacientes sufrieron amputación de la zona del colgajo, pero por causas ajenas a este: uno por osteomielitis resistente a los tratamientos médico y quirúrgico, y otro por su patología oncológica. En ambos, la amputación ocurrió después del año de seguimiento. El sitio dador no presentó complicaciones.

**Tabla 2.** Datos intraoperatorios

Caso	Tipo de colgajo	Variante	Número y tipo de perforante	Paquete vascular receptor	Hilo	Anastomosis arterial	Anastomosis venosa	Cierre del sitio dador
1	Fasciocutáneo	-	1 septal	Radial	Nailon 10-0	Término-lateral	Término-terminal	Primario
2	Fasciocutáneo	-	2 muscular	Radial	Nailon 10-0	Término-terminal	Término-terminal	Primario
3	Fasciocutáneo	-	2 muscular	Radial	Nailon 9-0	Término-lateral	Término-terminal	Primario
4	Fasciocutáneo	-	1 septal	Radial	Nailon 10-0	Término-lateral	Término-terminal	Primario
5	Grasocutáneo	-	1 muscular	Tibial posterior	Nailon 9-0	Término-lateral	Término-terminal	Primario
6	Fasciocutáneo	Adelgazado/paleta cutánea grande/a flujo pasante	2 muscular	Tibial anterior	Nailon 9-0	Término-terminal	Término-terminal	Injerto de piel
7	Grasocutáneo	Paleta cutánea pequeña	1 muscular	Plantar medial	Nailon 9-0	Término-lateral	Término-lateral	Primario
8	Fasciocutáneo	Paleta cutánea grande/pedículo vascular largo	1 muscular	Femoral	Nailon 9-0	Término-terminal	Término-lateral	Injerto de piel
9	Fasciocutáneo	-	1 muscular	Tibial posterior	Nailon 9-0	Término-lateral	Término-terminal	Primario
10	Fasciocutáneo	Adelgazado/a flujo pasante	1 muscular	Tibial posterior	Nailon 9-0	Término-terminal	Término-terminal	Primario
11	Fasciocutáneo	Adelgazado/paleta cutánea grande/quimérico (fascia lata)	2 muscular	Peroneo	Nailon 9-0	Término-terminal	Término-terminal	Primario
12	Fasciocutáneo	-	2 septal	Tibial posterior	Nailon 9-0	Término-lateral	Término-terminal	Primario

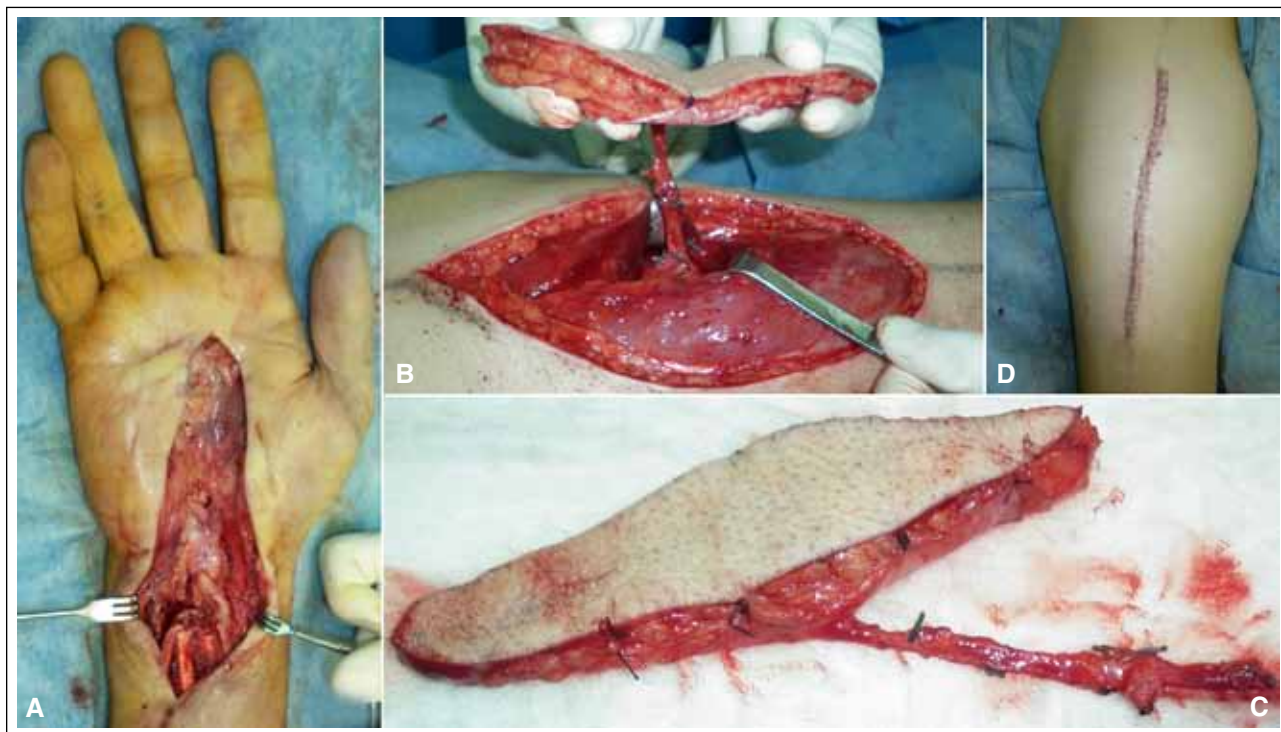


▲ **Figura 6. Caso 5. A y B.** Defecto posresección de sarcoma de partes blandas. **C.** Colgajo anterolateral de muslo grasocutáneo con perforante muscular. **D.** Sutura microvascular término-lateral de la arteria y término-terminal de la vena.

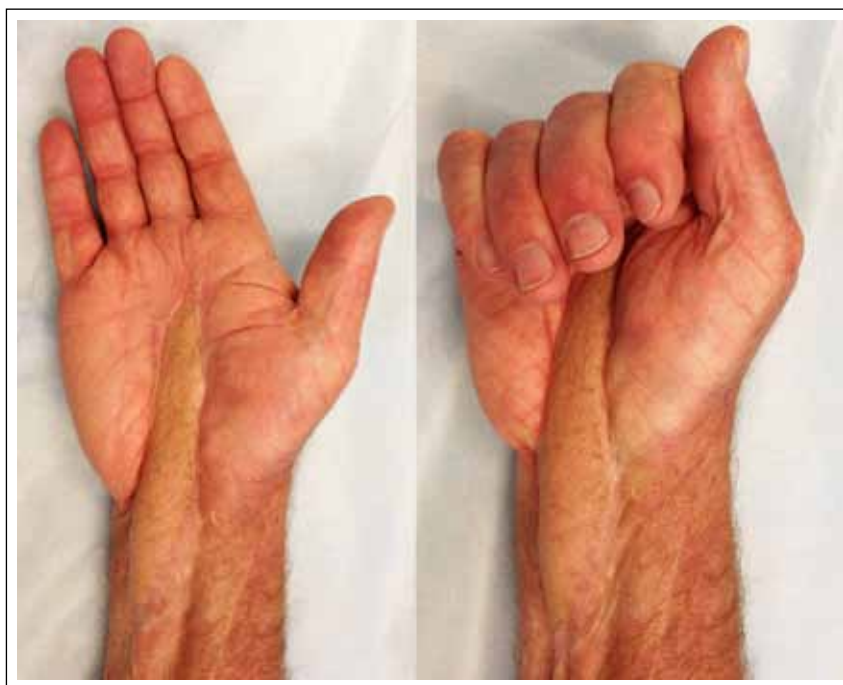

▲ **Figura 7. Caso 5. A y B.** Posoperatorio inmediato. **C y D.** A los 6 meses de seguimiento.





▲ **Figura 8. Caso 4. A.** Defecto de cobertura luego del desbridamiento de infección crónica en zona III y IV de la mano derecha. **B.** Colgajo anterolateral de muslo fasciocutáneo con arteria cutánea septal. **C.** Colgajo con pedículo de 10 cm de longitud. **D.** Cierre primario de la zona dadora.



▲ **Figura 9.** Resultado a los 2 años de seguimiento de la reconstrucción de tendones flexores y nervio mediano.

## Discusión

El objetivo de este estudio fue evaluar la versatilidad del colgajo libre ALM en un grupo de pacientes con defectos de cobertura en los miembros superiores e inferiores con etiología, tamaño, profundidad y localización heterogéneos.

En la reconstrucción de cabeza y cuello, el uso del colgajo libre ALM está ampliamente difundido y existen múltiples series que demuestran su versatilidad y eficacia en dicha localización. En una revisión bibliográfica de Park y Miles,<sup>3</sup> se reportó un uso amplio de este colgajo en la reconstrucción compleja de cabeza y cuello, con buenos resultados funcionales y estéticos. Gedebou y cols.<sup>6</sup> publicaron su experiencia de 1284 colgajos libres ALM realizados en un período de 10 años para defectos localizados, en su gran mayoría, en cabeza y cuello, mientras que Demirkan y cols.<sup>2</sup> tuvieron una alta tasa de éxito y comunicaron su versatilidad en una serie amplia de 60 colgajos libres ALM, en 59 pacientes con cirugía reconstructiva maxilofacial. Por otra parte, Horn y cols.<sup>7</sup> compararon 85 reconstrucciones en defectos grandes de cabeza y cuello realizadas con colgajo libre ALM y con dorsal ancho, y obtuvieron una mejor tasa de supervivencia y una menor morbilidad en el sitio dador con el primero. También este colgajo es de gran utilidad en los defectos de cabeza y cuello de etiología oncológica. Mureau y cols.<sup>8</sup> publicaron el empleo del colgajo libre ALM en 23 pacientes con defectos faciales extensos de causa oncológica, con resultados estéticos y funcionales satisfactorios, y Shieh y cols.<sup>9</sup> obtuvieron buenos resultados en 37 pacientes con defectos por resección oncológica.

Sin embargo, el colgajo libre ALM es también muy útil para la reconstrucción de defectos de cobertura en las extremidades, de variada etiología, como trauma, resecciones oncológicas y quemaduras. Bibbo y cols.<sup>10</sup> compararon reconstrucciones de defectos de cobertura por trauma en el miembro inferior, en 49 casos con colgajo libre ALM y en 51 pacientes con otros colgajos. Obtuvieron resultados iguales o superiores a favor del primero, del que destacan su versatilidad al poder incluir múltiples tejidos en el mismo colgajo. También se han publicado series con menor cantidad de casos de uso del colgajo libre ALM para reconstrucciones de defectos en el miembro superior, como la de Wang y cols.<sup>11</sup> quienes reportan 15 pacientes con buenos resultados, y la de Javaid y Cormack<sup>12</sup> que publicaron siete casos de reconstrucción en mano de defectos por trauma. Por otra parte, Engel y cols.<sup>13</sup> comunicaron una serie de 70 pacientes en la que efectuaron 54 reconstrucciones en el miembro inferior y 11 en el miembro superior, con buenos resultados y una tasa de supervivencia del colgajo del 96%. Kuo y cols.<sup>14</sup> presentaron 140 reconstrucciones con colgajo libre ALM, 45 de ellas en defectos del miembro inferior y 13 del miembro superior, con una tasa de supervivencia del 92% y una morbilidad mínima del sitio dador. Wei y cols.<sup>15</sup> destacan

la versatilidad del colgajo en una serie de 672 casos: 58 en el miembro superior y 121 en el miembro inferior. Cabe destacar que la tasa de supervivencia de nuestro estudio fue del 92%, similar a la reportada en la bibliografía.

La utilización del colgajo libre ALM ha ido en aumento y esto se debe fundamentalmente a su versatilidad. Esta característica del colgajo está determinada por la inclusión de distintos tipos de tejido en diferentes combinaciones, la posibilidad de tomar una paleta cutánea grande de hasta 25 x 35 cm y un pedículo vascular largo de hasta 12 cm con un calibre adecuado (promedio: 2,1 mm la arteria y 2,3 mm la vena).<sup>16</sup> Esto permite una reconstrucción con un diseño a medida para la necesidad de cada paciente. Así, la riqueza del tejido disponible en este colgajo no solo ofrece una adecuada cobertura de partes blandas, sino que también proporciona los medios para la reconstrucción tendinosa, la reconstrucción vascular y la transferencia muscular. La técnica del colgajo libre ALM quimérico fue descrita, por primera vez, por Hallock<sup>17</sup> y comprende el diseño de colgajos independientes con diferentes componentes anatómicos cada uno, pero dependientes de un mismo pedículo vascular, lo cual suele ser de gran utilidad en casos seleccionados para reconstrucciones complejas. El uso de colgajos quiméricos para cobertura de defectos postraumáticos amplios en extremidades logra buenos resultados. Por ejemplo, Zheng y cols.<sup>18</sup> reportaron 22 colgajos libres ALM quiméricos con paleta cutánea, músculo y fascia para cobertura de partes blandas en el miembro inferior (10 casos) y el miembro superior (12 pacientes), y Kim y cols.<sup>19</sup> comunicaron 12 casos de colgajos quiméricos con músculo vasto lateral para el miembro inferior. En el presente estudio, se comunica un caso de utilización de colgajo quimérico con fascia lata para la reconstrucción del aparato extensor de los dedos del pie.

Otro recurso válido para su adaptación al sitio receptor es la posibilidad de realizar un adelgazamiento del colgajo. Alkureishi y cols.<sup>20</sup>, en un estudio cadavérico, reportan que el adelgazamiento del colgajo libre ALM reduciría la perfusión arterial, pues se vería afectado el plexo arterial ubicado en la fascia profunda, el cual al comunicarse con el plexo subdérmico irriga la piel del colgajo, pero en un estudio reciente, Diamond y cols.<sup>21</sup> no hallaron diferencias significativas en las complicaciones relacionadas con el colgajo ni las complicaciones en el sitio dador, entre una cohorte de pacientes con colgajo de espesor habitual y otra cohorte con un colgajo fino. Adani y cols.<sup>22</sup> comunicaron nueve casos de colgajos libres ALM adelgazados para defectos de cobertura en el dorso y la palma de la mano, de etiología variada, como trauma, quemaduras y contracturas severas. En nuestro estudio, se utilizaron colgajos adelgazados en tres casos para la reconstrucción de defectos de cobertura en el tobillo, con buenos resultados estéticos.

Si bien se describen variaciones anatómicas del pedículo vascular de la arteria femoral circunfleja descendente en la cual se basa el colgajo<sup>23,24</sup> y debe realizarse una cui-

dadosa disección para evitar complicaciones, este colgajo tiene como ventaja una anatomía local confiable.

Además, la morbilidad es mínima en el sitio dador, deja una zona inferolateral en el muslo con adormecimiento que mejora en el seguimiento, cuando se incluye al nervio cutáneo femoral superficial. Con respecto a la morbilidad, Kimata y cols.<sup>25</sup> reportaron que es mínima cuando el cierre es primario y refieren que esta sólo aumentaría cuando se requiere injerto de piel por defectos amplios en el sitio dador o cuando se incluye el músculo vasto lateral en el colgajo. Por su parte, Agostini y cols.<sup>26</sup> llevaron a cabo una revisión sistemática de la bibliografía orientada a las complicaciones específicas del sitio dador en estos colgajos y concluyeron en que las complicaciones son bajas, pero identificaron ciertos factores que aumentarían la morbilidad del sitio dador, como la obtención de una paleta cutánea >12 cm, la disección del pedículo hacia proximal en la dirección de la arteria femoral circunfleja descendente, la inclusión extensa de fascia, el sacrificio de la rama motora principal del músculo vasto lateral y no

realizar una adecuada hemostasia. En nuestro estudio, el cierre del sitio dador fue primario en 10 casos y solo dos pacientes requirieron injerto de piel. Se obtuvieron paletas cutáneas grandes en tres pacientes con defectos amplios, sin complicaciones del sitio dador en ningún caso.

## Conclusiones

El colgajo libre ALM es una de las opciones más útiles para la reconstrucción de defectos de cobertura en diferentes localizaciones. Su uso está aumentando y, en la actualidad, es el colgajo de primera elección en muchos Centros.

Nuestros resultados confirman que este colgajo es un recurso válido y de gran utilidad para la cobertura de defectos de diferentes etiologías tanto en los miembros superiores como en los miembros inferiores, ya que su versatilidad permite que se adapte con éxito en defectos de localización y tamaño variados.

## Bibliografía

1. Song YG, Chen GZ, Song YL. The free thigh flap: a new free flap concept based on the septocutaneous artery. *Br J Plast Surg* 1984;37(2):149-59.
2. Demirkan F, Chen HC, Wei FC, Chen HH, Jung SG, Hau SP, et al. The versatile anterolateral thigh flap: a musculocutaneous flap in disguise in head and neck reconstruction. *Br J Plast Surg* 2000;53(1):30-6.
3. Park CW, Miles BA. The expanding role of the anterolateral thigh free flap in head and neck reconstruction. *Curr Opin Otolaryngol Head Neck Surg* 2011;19(4):263-8.
4. Kimata Y, Uchiyama K, Ebihara S, Yoshizumi T, Asai M, Saikawa M, et al. Versatility of the free anterolateral thigh flap for reconstruction of head and neck defects. *Arch Otolaryngol Head Neck Surg* 1997;123(12):1325-31.
5. Koshima I, Fukuda H, Yamamoto H, Moriguchi T, Soeda S, Ohta S. Free anterolateral thigh flaps for reconstruction of head and neck defects. *Plast Reconstr Surg* 1993;92(3):421-8; discussion 9-30.
6. Gedebo TM, Wei FC, Lin CH. Clinical experience of 1284 free anterolateral thigh flaps. *Handchir Mikrochir Plast Chir* 2002;34(4):239-44.
7. Horn D, Jonas R, Engel M, Freier K, Hoffmann J, Freudlsperger C. A comparison of free anterolateral thigh and latissimus dorsi flaps in soft tissue reconstruction of extensive defects in the head and neck region. *J Craniomaxillofac Surg* 2014;42(8):1551-6.
8. Mureau MA, Posch NA, Meeuwis CA, Hofer SO. Anterolateral thigh flap reconstruction of large external facial skin defects: a follow-up study on functional and aesthetic recipient- and donor-site outcome. *Plast Reconstr Surg* 2005;115(4):1077-86.
9. Shieh SJ, Chiu HY, Yu JC, Pan SC, Tsai ST, Shen CL. Free anterolateral thigh flap for reconstruction of head and neck defects following cancer ablation. *Plast Reconstr Surg* 2000;105(7):2349-57; discussion 58-60.
10. Bibbo C, Nelson J, Fischer JP, Wu LC, Low DW, Mehta S, et al. Lower extremity limb salvage after trauma: versatility of the anterolateral thigh free flap. *J Orthop Trauma*. 2015;29(12):563-8.
11. Wang HT, Fletcher JW, Erdmann D, Levin LS. Use of the anterolateral thigh free flap for upper-extremity reconstruction. *J Hand Surg Am* 2005;30(4):859-64.
12. Javaid M, Cormack GC. Anterolateral thigh free flap for complex soft tissue hand reconstructions. *J Hand Surg Br* 2003;28(1):21-7.
13. Engel H, Gazyakan E, Cheng MH, Piel D, Germann G, Giessler G. Customized reconstruction with the free anterolateral thigh perforator flap. *Microsurgery* 2008;28(7):489-94.
14. Kuo YR, Seng-Feng J, Kuo FM, Liu YT, Lai PW. Versatility of the free anterolateral thigh flap for reconstruction of soft-tissue defects: review of 140 cases. *Ann Plast Surg* 2002;48(2):161-6.

15. Wei FC, Jain V, Celik N, Chen HC, Chuang DC, Lin CH. Have we found an ideal soft-tissue flap? An experience with 672 anterolateral thigh flaps. *Plast Reconstr Surg* 2002;109(7):2219-26; discussion 27-30.
16. Dayan JH, Lin CH, Wei FC. The versatility of the anterolateral thigh flap in lower extremity reconstruction. *Handchir Mikrochir Plast Chir* 2009;41(4):193-202.
17. Hallock GG. Simultaneous transposition of anterior thigh muscle and fascia flaps: an introduction to the chimera flap principle. *Ann Plast Surg* 1991;27(2):126-31.
18. Zheng X, Zheng C, Wang B, Qiu Y, Zhang Z, Li H, et al. Reconstruction of complex soft-tissue defects in the extremities with chimeric anterolateral thigh perforator flap. *Int J Surg* 2016;26:25-31.
19. Kim SW, Kim KN, Hong JP, Park SW, Park CR, Yoon CS. Use of the chimeric anterolateral thigh free flap in lower extremity reconstruction. *Microsurgery* 2015;35(8):634-9.
20. Alkureishi LW, Shaw-Dunn J, Ross GL. Effects of thinning the anterolateral thigh flap on the blood supply to the skin. *Br J Plast Surg* 2003;56(4):401-8.
21. Diamond S, Seth AK, Chattha AS, Iorio ML. Outcomes of subfascial, suprafascial, and super-thin anterolateral thigh flaps: tailoring thickness without added morbidity. *J Reconstr Microsurg* 2018;34(3):176-184.
22. Adani R, Tarallo L, Marcoccio I, Cipriani R, Gelati C, Innocenti M. Hand reconstruction using the thin anterolateral thigh flap. *Plast Reconstr Surg* 2005;116(2):467-73; discussion 74-7.
23. Kimata Y, Uchiyama K, Ebihara S, Nakatsuka T, Harii K. Anatomic variations and technical problems of the anterolateral thigh flap: a report of 74 cases. *Plast Reconstr Surg* 1998;102(5):1517-23.
24. Koshima I, Fukuda H, Utunomiya R, Soeda S. The anterolateral thigh flap; variations in its vascular pedicle. *Br J Plast Surg* 1989;42(3):260-2.
25. Kimata Y, Uchiyama K, Ebihara S, Sakuraba M, Iida H, Nakatsuka T, et al. Anterolateral thigh flap donor-site complications and morbidity. *Plast Reconstr Surg* 2000;106(3):584-9.
26. Agostini T, Lazzeri D, Spinelli G. Anterolateral thigh flap: systematic literature review of specific donor-site complications and their management. *J Craniomaxillofac Surg* 2013;41(1):15-21.