

Resolución del caso

DR. JUAN PABLO GHISI 

Argus Diagnóstico Médico

*Jefe del Servicio de Resonancia Magnética, Hospital General de Agudos “Dr. Juan A. Fernández”,
Ciudad Autónoma de Buenos Aires*

DRA. ZULMA ABRAHAM

*Médica de Staff del Servicio de Resonancia Magnética, Hospital General de Agudos
“Dr. Juan A. Fernández”, Ciudad Autónoma de Buenos Aires
Argus Diagnóstico Médico*

DR. ADRIAN TRACHE

*Médico de Staff del Servicio de Resonancia Magnética, Hospital General de Agudos
“Dr. Juan A. Fernández”, Ciudad Autónoma de Buenos Aires
Argus Diagnóstico Médico*

Presentación del caso en la página 147.

Cómo citar este artículo: Ghisi JP, Abraham Z, Trache A. Instrucción Ortopédica de Posgrado - Imágenes. Resolución del caso. *Rev Asoc Argent Ortop Traumatol* 2018; 83(3): 214-217. doi: 10.15417/issn.1852-7434.2018.83.3.877

Diagnóstico

Trombosis de la vena plantar lateral.

Discusión

La trombosis de la vena plantar (TVp) es un cuadro poco frecuente caracterizado por la formación de un trombo intraluminal en las venas plantares. Afecta con preferencia a las mujeres de edad media (promedio 58 años). La vena plantar lateral es la más afectada, seguida de la vena plantar media. En algunos casos, puede existir participación simultánea de más de un segmento venoso.

Se especulan varios factores causales, entre ellos, traumas, actividad física excesiva, síndromes paraneoplásicos, estados posoperatorios, trombofilias (anticuerpos anticardiolipina, mutación del gen de la protrombina G20210A, resistencia a la proteína C activada), uso de anticonceptivos orales, inmovilización e infección por el virus de la inmunodeficiencia humana. Sin embargo, la mayoría de los casos se clasifican como idiopáticos.

Clínicamente, el dolor de pie –de moderado a severo– suele ser el síntoma clínico fundamental de la trombosis venosa. Esto dificulta el diagnóstico clínico, porque el dolor *per se* es un hallazgo inespecífico que suele estar presente en casi todo el espectro de diagnósticos diferenciales que se suelen barajar ante un paciente que consulta por algia plantar: fascitis plantar, fibroma plantar, bursitis intermetatarsianas, neuroma de Morton, sesamoiditis, patología tendinosa, síndrome del túnel tarsiano, quistes ganglionares y fractura por estrés.

Entonces, la mayoría de las veces, los pacientes son derivados a estudios por imágenes sin sospecha de TVp, probablemente por esta dificultad en el diagnóstico y, en otros casos, debido a la falta de conocimiento de esta entidad, incluso entre ortopedistas y otros especialistas médicos.

De esta manera, las modalidades de imágenes juegan un rol protagónico en el diagnóstico. Si la sospecha clínica fuera alta, una ecografía Doppler podría resolver rápidamente el dilema diagnóstico. Se trata de un diagnóstico sencillo en manos experimentadas y cuyos signos consisten en:

- ectasia venosa
- contenido venoso hipoecoico
- pérdida de la compresibilidad vascular
- ausencia de flujo en el estudio Doppler.

Conflicto de intereses: Los autores no declaran conflictos de intereses.

Sin embargo, en el protocolo de rutina para la pesquisa de trombosis venosa profunda no todos los ecografistas incluyen el examen de las venas plantares, lo que determina que la tasa de diagnóstico inicial se reduzca por esta metodología.

En nuestro caso y en varias publicaciones consultadas, el examen comenzó por una RM y luego ante la sospecha de TVp, se confirmó por ecografía y Doppler.

Los hallazgos por RM consisten en:

- Edema perivascular: se expresa por aumento de la señal en las ponderaciones líquido sensibles (DP/T2 con supresión grasa, STIR) en el tejido perivascular. La hiperseñal en los planos perivascuales probablemente representa edema o una reacción inflamatoria. Otra hipótesis es que esta hiperseñal podría estar relacionada con alteraciones neurales o metabólicas secundarias a la deficiencia circulatoria producida por la tromboflebitis.
- Edema muscular: aumento de señal en las mismas secuencias en el compartimento muscular, en la región de los vasos involucrados.
- Señal intraluminal: señal intermedia intraluminal en T1 y T2. En algunos casos, puede observarse alta señal en T1.
- Ectasia venosa: se suele advertir aumento del calibre de las venas implicadas.
- Venas colaterales: si bien no es un hallazgo frecuente, pueden visualizarse en casos de evolución crónica.
- Realce perivascular: según las publicaciones, se observa invariablemente el realce perivascular luego de administrar gadolinio por vía endovenosa. En nuestro caso, se realizó sin inyección de medio de contraste.
- Defecto de relleno intraluminal.

Con estos signos, también parecería un diagnóstico fácil por este método. Sin embargo, en muchos casos, puede pasar inadvertida una TVp, ya que no se busca. Por lo tanto, es fundamental estar al tanto de esta entidad y de la anatomía de las venas plantares para establecer un diagnóstico que, con frecuencia, escapa a la detección.

El sistema venoso del pie es bastante complejo y está constituido por una red profunda, calcada sobre el sistema arterial, y por una red venosa superficial visible y palpable. El drenaje venoso se efectúa en un 90% por la red profunda y, en un 10%, por la red superficial. A modo de repaso, se mencionan esquemáticamente estas redes:

Red venosa dorsal superficial

La red venosa dorsal superficial está constituida por venas de gran calibre, poco numerosas y con un amplio entramado que, en su porción anterior, forma el arco venoso dorsal del pie, que recibe desde las zonas distales las venas dorsales de los dedos, ampliamente anastomosadas entre ellas, y las venas interdigitales dorsales que drenan la red plantar superficial anterior (Figura 9). A partir del arco venoso dorsal se originan:

- en su borde medial, la vena marginal medial, que se continúa con la vena safena mayor o interna en la región premaleolar tibial;
- en su borde lateral, la vena marginal lateral y después la vena safena menor o externa, que pasa por detrás del maléolo peroneo. La vena marginal lateral es inconstante, al contrario que el plexo venoso maleolar lateral, que es otro posible origen del tronco de la vena safena externa.

Red venosa plantar superficial

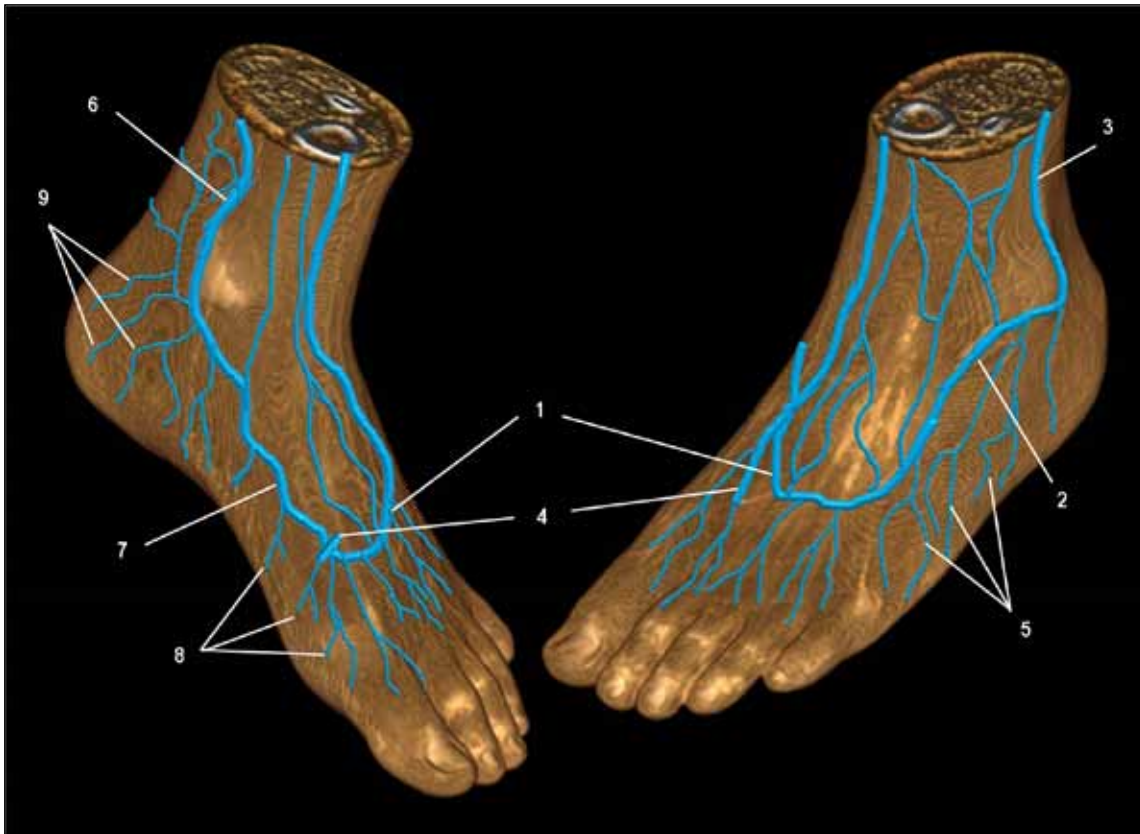
Esta red tiene un fino entramado, constituida por muchas vénulas de pequeño calibre, inframilimétricas. Su sector anterior drena al arco venoso plantar superficial situado en la raíz de los dedos, donde también converge la red venosa plantar de los dedos.

Red venosa plantar profunda

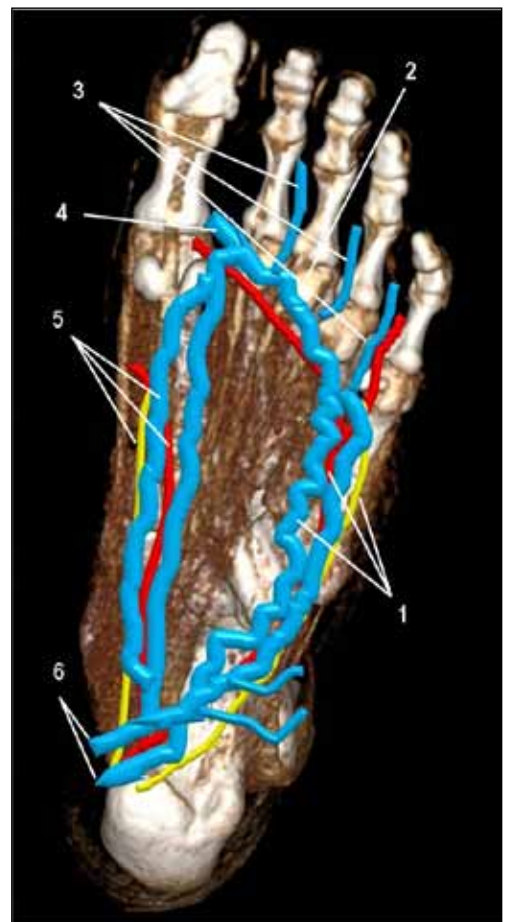
Corresponde a la red intermuscular formada por dos grandes colectores (medial y, sobre todo, lateral), que constituye un auténtico reservorio de la bomba plantar (Figura 10).

- El colector venoso plantar lateral, o venas plantares laterales, es largo, puede alcanzar alrededor de 12 cm, y voluminoso, con calibres venosos de 4-5 mm. Suele ser doble, aunque puede ser único en una parte de su trayecto, pero presenta dilataciones fusiformes y plexiformes (los senos plantares), lo que explica su papel de reservorio.
- El colector venoso plantar medial, o venas plantares mediales, es corto y más posterior, con una longitud de unos 5 cm. Suele estar formado por dos venas de menor calibre (2,5-3 mm) que, en ocasiones, tienen una disposición plexiforme.

En la red venosa plantar, es bajo el número de válvulas, aunque variable en función de las personas y de su edad (tres en promedio).



▲ **Figura 9.** Esquema de la red venosa dorsal superficial.
 1, arco venoso dorsal; 2, vena marginal lateral;
 3, vena safena menor; 4, vena perforante del primer espacio;
 5, venas colectoras laterales; 6, vena safena mayor;
 7, vena marginal medial; 8, venas colectoras mediales;
 9, venas colectoras posteriores.



▶ **Figura 10.** Esquema de la red venosa profunda.
 1, venas plantares laterales, con arteria y nervio;
 2, arco venoso plantar profundo; 3, venas metatarsianas plantares;
 4, vena perforante del primer espacio;
 5, venas plantares mediales, con arteria y nervio;
 6, venas tibiales posteriores.

Los dos sistemas colectores constituyen en su porción anterior el arco venoso plantar profundo. Estas venas se unen en el interior del túnel del tarso, constituyendo el confluente venoso calcáneo, del que se originan las venas tibiales posteriores.

Red venosa dorsal profunda

Corresponde a las venas dorsales del pie que se continúan con las venas tibiales anteriores.

Sistemas anastomóticos

Hay múltiples venas que comunican las redes dorsales y plantares, profundas y superficiales. Las que unen el sistema superficial con el profundo suelen denominarse perforantes, debido a que atraviesan la aponeurosis, mientras que las que unen las redes venosas superficiales se denominan colectoras y comunicantes.

La red anastomótica medial prevalece sobre la red lateral, y ambas se completan por perforantes intermetatarsianas y por una fina red de perforantes plantares adiposas.

Las complicaciones más importantes de la TVp incluyen la extensión de la trombosis en venas profundas en la pierna y la aparición de embolia pulmonar.

En el caso presentado, se constató por el estudio Doppler la progresión proximal de la trombosis que alcanzaba los senos venosos del sóleo.

No hay consenso para el tratamiento de la TVp y las posibles estrategias terapéuticas incluyen el uso de medicamentos anticoagulantes, antiinflamatorios no esteroideos, calcetines elásticos y reposo. Las venas plantares son parte del sistema venoso profundo distal y, por lo tanto, deben tratarse como tales.

Conclusiones

Teniendo en cuenta el amplio espectro de diagnósticos diferenciales en las plantalgias, los métodos de diagnóstico por imágenes representan una herramienta útil para una correcta caracterización de la entidad que la origina. La TVp debe considerarse como causa infrecuente de dolor en la región plantar y requiere un alto índice de sospecha.

Como el cuadro clínico de la TVp se superpone con el de muchas patologías dolorosas del pie, la principal ventaja de la RM es su capacidad de diagnosticar esta condición y excluir todos los otros diagnósticos diferenciales que tienen presentación clínica similar.

La ecografía y el Doppler son potencialmente los exámenes iniciales por su amplia disponibilidad, rapidez y costo. Sin embargo, no suelen ser el método inicial de estudio en las algias del antepié. Además, las venas plantares no se evalúan, de forma rutinaria, en los protocolos actuales de ecografía en la búsqueda de trombosis venosa profunda.

De acuerdo con los conceptos de tromboembolismo venoso distal, la TVp conlleva un riesgo muy bajo de embolia pulmonar (sintomática) y el síndrome posttrombótico. Sin embargo, ante su detección, deben tomarse medidas terapéuticas lo más temprano posible para evitar la progresión de la trombosis y minimizar su aparición.