

Osteosíntesis de olécranon. Sistema absorbe-tracción utilizando suturas de alta resistencia

Martín P. Rodríguez,^{*,**} Santiago Arguelles,^{**} Jorge Soutullo,^{**} Enrique Pereira^{**}

^{*}Cirugía de Miembro Superior, Hospital Sirio-Libanés, Ciudad Autónoma de Buenos Aires, Argentina

^{**}Instituto Argentino de Diagnóstico y Tratamiento (IADT), Ciudad Autónoma de Buenos Aires, Argentina

RESUMEN

Introducción: La reducción abierta y fijación interna mediante el sistema absorbe-tracción es un método que ha demostrado su eficacia y logra resultados predecibles en el tratamiento de las fracturas de olécranon tipos IIA y IIIA de la Clasificación de la Clínica Mayo. Considerada por muchos cirujanos como una técnica sencilla y reproducible a la hora de restaurar la anatomía y la continuidad del aparato extensor del codo, su empleo puede asociarse con una tasa de complicaciones relativamente alta, y no es infrecuente la necesidad de retirar el cerclaje de alambre previamente colocado. El objetivo de este estudio fue determinar si reemplazar el clásico alambre de 1,6 mm por suturas de alta resistencia aporta la estabilidad suficiente para el tratamiento de las fracturas de olécranon tipos IIA y IIIA, y analizar los resultados obtenidos en una serie de casos. **Materiales y Métodos:** Se estudió, en forma retrospectiva, a 25 pacientes consecutivos con fracturas de olécranon tipos IIA y IIIA, tratados mediante reducción abierta y fijación interna con sistema absorbe-tracción compuesto por alambres de Kirschner de 1,6 mm y suturas de alta resistencia (polietileno trenzado de alto peso molecular), con un seguimiento mínimo de 12 meses. Se evaluaron el tiempo de consolidación radiográfica, el rango de movilidad, el puntaje MEPS, y se registraron las complicaciones. **Resultados:** Todas las fracturas consolidaron, en un promedio de 6.83 semanas (rango 6-10). El puntaje MEPS promedio fue de 96,6 (rango 85-100). El arco total de movilidad promedio para la flexo-extensión activa del codo fue de 139° (rango 110-150°). La extensión promedio fue de -4,8° (rango 0-20°) y la flexión, de 143,8° (rango 130-150°). Se registraron cuatro casos de migración proximal de los alambres de Kirschner y un caso de pérdida de reducción de 3 mm en la tercera semana del posoperatorio. Dos pacientes requirieron una segunda intervención para retirar los alambres de Kirschner. Ninguno refirió dolor o molestias inherentes al uso de la sutura. **Conclusiones:** El sistema absorbe-tracción utilizando suturas de alta resistencia es una opción a la hora de realizar la osteosíntesis de una fractura de olécranon tipos IIA y IIIA. Los resultados clínicos y radiográficos han sido satisfactorios, con una baja tasa de complicaciones. El uso de suturas ultrarresistentes simplifica el procedimiento y disminuye la necesidad de una segunda intervención para retirar el alambre.


Palabras clave: Fractura; olécranon; absorbe-tracción; alambre; suturas de alta resistencia.

Nivel de Evidencia: IV

Internal fixation of olecranon fractures using tension band wiring and high resistance suture materials

ABSTRACT

Objectives: Open reduction and internal fixation using tension band wiring is an efficient approach that offers predictable results in patients with olecranon fractures types 2A and 3A (Mayo Classification). Many surgeons consider it a simple and reproducible technique for restoring the anatomy responsible for elbow extension, as well as its functional continuity. This technique may be associated with a relatively high percentage of complications, as well as the need to remove the previous cerclage wire, if present. The purpose of our study was to determine if replacing the traditional 1.6 mm Kirschner wires with high resistance suture materials could reliably maintain reduction in patients with olecranon fractures types 2A and 3A (Mayo Classification), and to analyze the results. **Materials and Methods:** Twenty-five consecutive patients were studied retrospectively. All of them presented olecranon

Recibido el 19-3-2019. Aceptado luego de la evaluación el 30-5-2019 • Dr. MARTÍN P. RODRÍGUEZ • martinprodriguez@gmail.com 

Cómo citar este artículo: Rodríguez MP, Arguelles S, Soutullo J, Pereira E. Osteosíntesis de olécranon. Sistema absorbe-tracción utilizando suturas de alta resistencia. *Rev Asoc Argent Ortop Traumatol* 2019;84(4):342-352. <http://dx.doi.org/10.15417/issn.1852-7434.2019.84.4.968>

fractures types 2A and 3A (Mayo Classification), and were treated with open reduction and internal fixation using tension band wiring built with two 1.6 mm Kirschner wires and two high resistance sutures (ultra-high molecular weight polyethylene). A minimum 12-month follow up was performed in all patients. Time to bone healing, range of motion and functional scores were evaluated and complications recorded. **Results:** All fractures healed in an average time of 6.83 weeks (range 6-10). The average Mayo score was 96.6 (range 85-100). The average range of motion for active elbow flexion-extension was 139 degrees (range 130-150). The average extension and flexion was -4.8 degrees (range 0 to -20) and 143.8 (range 130-150). Four cases of proximal migration of the Kirschner wires and one case of a 3 mm loss of reduction in the third postoperative week were reported. Two patients required a second intervention for removal of the Kirschner wires. None of the patients reported pain or discomfort as a result of the sutures.

Conclusions: Tension band wiring using high resistance suture materials is an adequate alternative for the surgical management of olecranon fractures types 2A and 3A (Mayo Classification). Clinical and radiological outcomes in this series were satisfactory, and the complication rate was low. The use of high resistance suture materials may simplify the procedure and reduce the need of a second intervention to remove the hardware.

Keywords: Fractures; olecranon; tension band; wire; high resistance sutures.

Level of Evidence: IV

INTRODUCCIÓN

La fractura de olécranon es un cuadro relativamente frecuente y representa alrededor del 40% de las fracturas de la región del codo.¹

El objetivo del tratamiento en casos de fracturas desplazadas consiste en restaurar la superficie articular y restablecer tanto la continuidad del aparato extensor como la funcionalidad del codo.

La reducción abierta y fijación interna con el sistema absorbe-tracción constituye el método “de elección”, ampliamente difundido y es aceptado por una mayoría de cirujanos, por considerarla fácil de realizar, reproducible y de bajo costo.

Sin embargo, y tal vez en contra de la creencia popular, el porcentaje de complicaciones reportado con esta técnica puede llegar hasta el 80%.² El dolor y las molestias provocados por la localización subcutánea del alambre suelen generar quejas frecuentes y motivar un segundo procedimiento para su retiro.^{3,4} Por esta razón, la técnica ha sido revisada, en forma crítica, en busca de nuevas variantes que permitan sostener los resultados y disminuir el número de complicaciones.⁵ El uso sistemático del alambre ha sido cuestionado y ha dado lugar al análisis y a la posibilidad de su reemplazo por suturas de alta resistencia, con fortaleza suficiente, pero de menor perfil y potencialmente menos sintomáticas.

El objetivo de este estudio es describir la técnica quirúrgica del sistema absorbe-tracción utilizando dos suturas de alta resistencia en lugar del alambre de 1,2 mm clásicamente usado, y evaluar los resultados clínicos y radiográficos en pacientes con fracturas de olécranon tipos IIA y IIIA de la Clasificación de la Clínica Mayo. Planteamos como hipótesis que dicha construcción provee una adecuada fortaleza mecánica y provoca menos molestias en la cara posterior del cúbito a causa del implante.

MATERIALES Y MÉTODOS

Entre marzo de 2015 y octubre de 2017, se trató a 25 pacientes consecutivos con fracturas de olécranon tipos IIA y IIIA de la Clasificación de la Clínica Mayo, mediante reducción abierta y osteosíntesis con sistema absorbe-tracción utilizando dos alambres de Kirschner de 1,6 mm de diámetro y dos suturas ultrarresistentes de polietileno trenzado de alto peso molecular N 5.

Se llevó a cabo un estudio retrospectivo de corte transversal, en el cual se incluyó a todos los pacientes con fracturas de olécranon tipos IIA y IIIA de la Clasificación de la Clínica Mayo, operados con la técnica antes mencionada, entre marzo de 2015 y octubre de 2017.

Todos fueron evaluados antes de la cirugía con radiografías de frente y de perfil del codo afectado. Los dos casos con una fractura de la cúpula radial asociada fueron estudiados mediante tomografía computarizada. Según la Clasificación de la Clínica Mayo, 19 fracturas eran del grupo IIA (68,75%) y 6, del grupo IIIA (31,25%).

Los pacientes fueron controlados clínicamente y radiográficamente (de frente y de perfil del codo) el día posterior a la cirugía, en las semanas 1, 2, 4 y 6, y luego, con controles mensuales hasta la consolidación radiográfica completa. Una vez alcanzado dicho objetivo, los controles fueron a los 6 y 12 meses, cuando se realizaron las evaluaciones clínicas y radiográficas finales.

Todos los pacientes fueron contactados para una evaluación clínica, en el momento de realizar el estudio. El seguimiento promedio fue de 24.5 meses (rango 12-36).

Se estudiaron la consolidación radiográfica, la movilidad activa mediante goniometría, se completó el Mayo Elbow Performance Score (MEPS) y se realizó una evaluación del dolor según la escala analógica visual.

Técnica quirúrgica

La cirugía se efectúa con el paciente en decúbito dorsal, con anestesia regional. El antebrazo es colocado sobre el tórax del paciente con el codo a 90° de flexión. Se realiza un abordaje posterior centrado en el olécranon (Figura 1). A continuación, con una mecha de 2 mm de diámetro se hacen dos orificios perpendiculares a la diáfisis del cúbito y distales al foco de fractura (3-4 cm). La distancia entre ambos orificios debe ser de 2 cm aproximadamente.

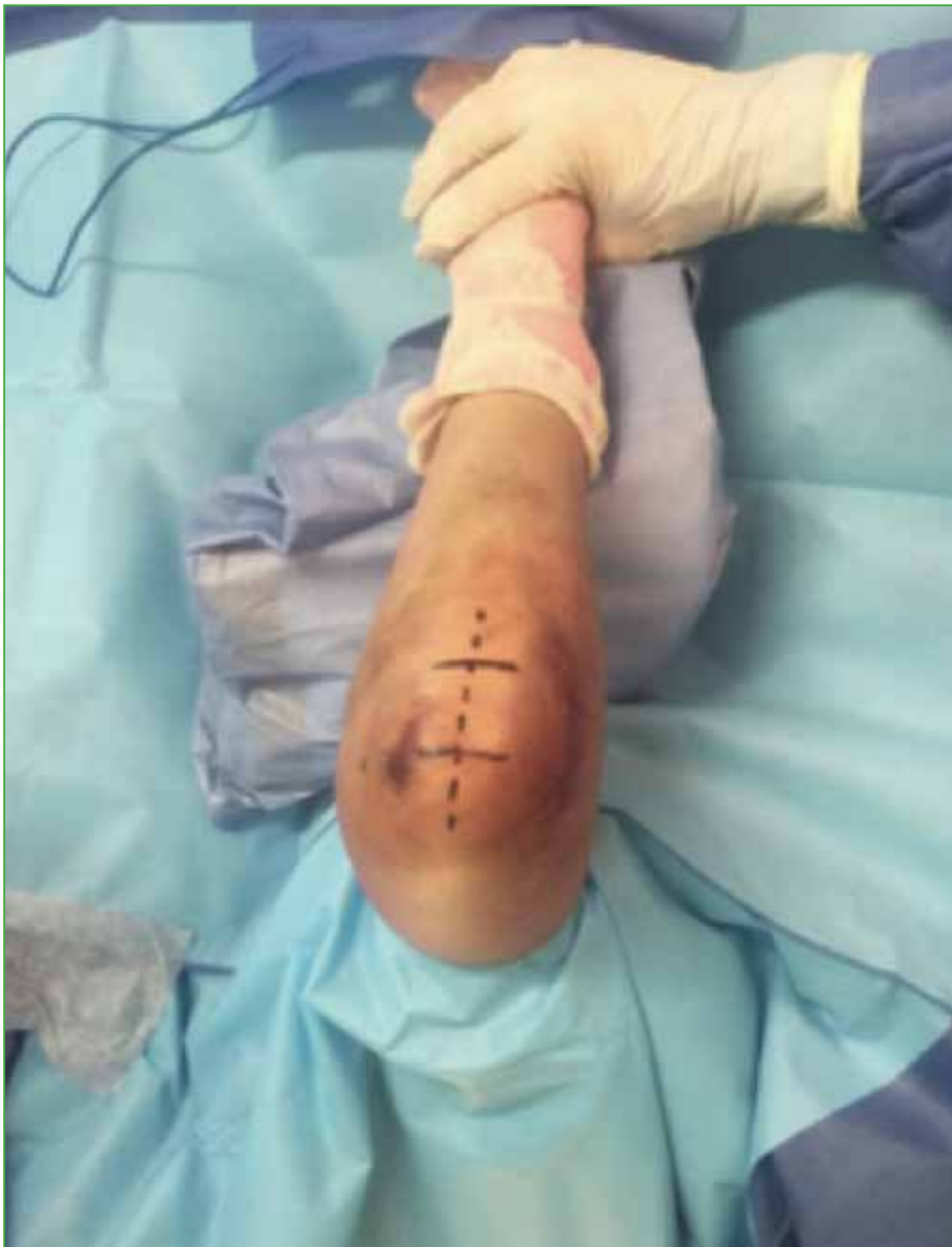

Figura 1. Paciente en decúbito dorsal. Abordaje longitudinal posterior del codo.

A través de los orificios en el cúbito, se pasan dos suturas de alta resistencia, en forma doble. La fractura es reducida y fijada temporalmente con un *clamp* de puntas (Figura 2).

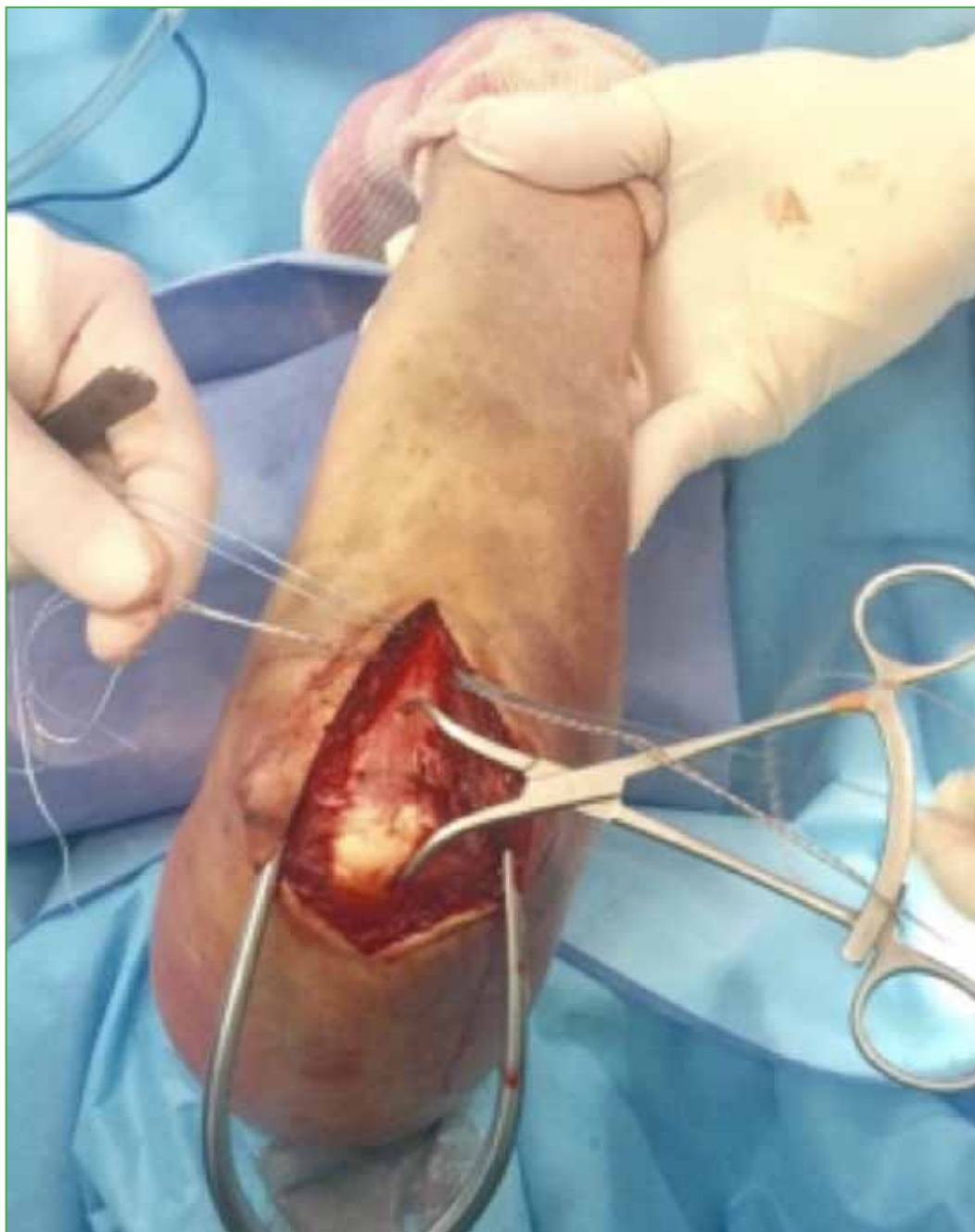

Figura 2. Pasaje de suturas, en forma doble, por orificios distales. Reducción temporal de la fractura.

Se colocan, en forma paralela, dos alambres de Kirschner de 1,6 mm de diámetro desde el fragmento proximal hasta el distal dirigidos idealmente hacia la cortical anterior del cúbito (Figura 3).

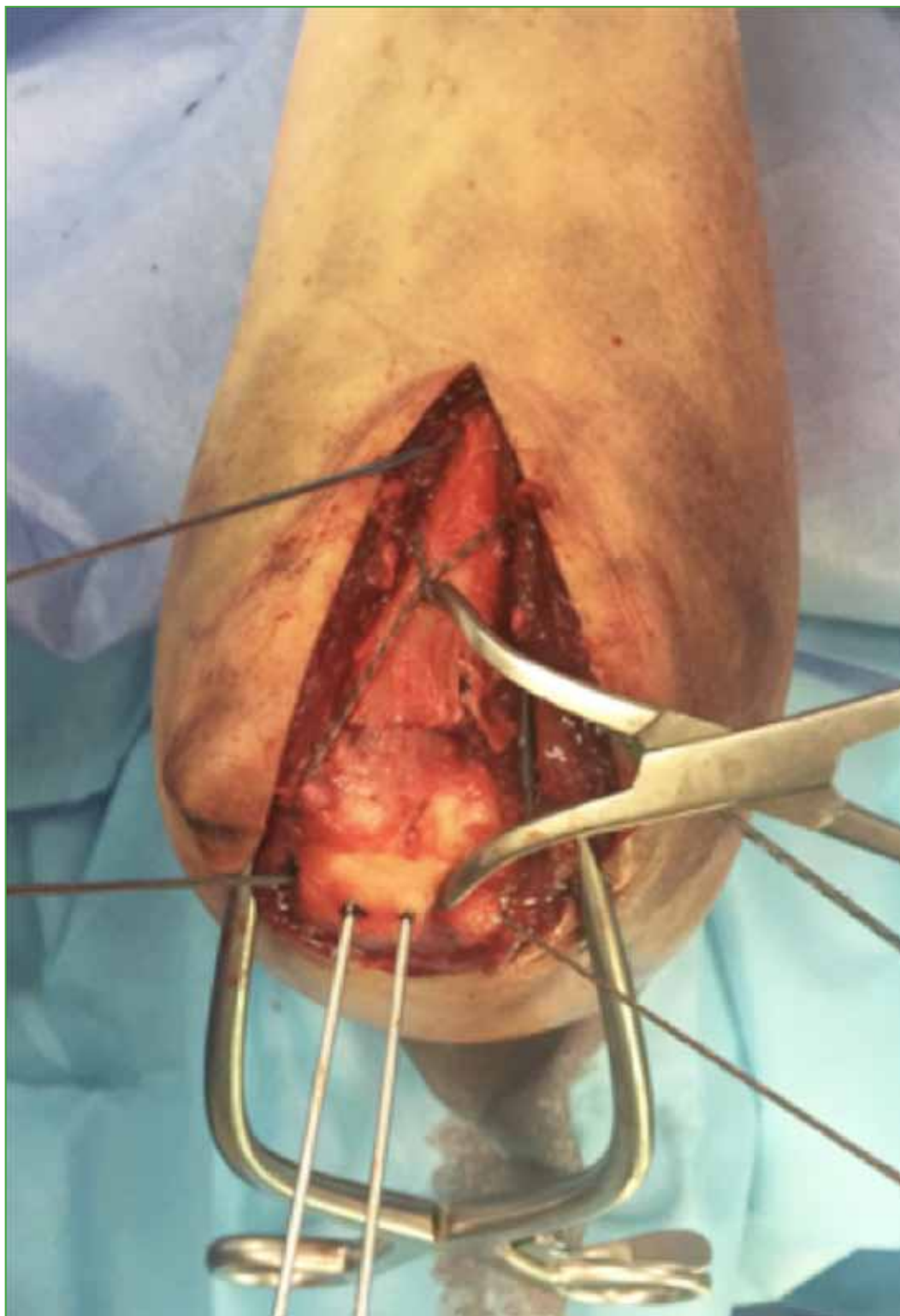


Figura 3. Fijación con alambre de Kirschner de 1,6 mm. Disposición de las suturas en X y en U.

Se realiza el control radioscópico para asegurar la correcta reducción de la fractura y el posicionamiento de las clavijas. Posteriormente se pasan las suturas de distal a proximal, cruzando el foco de fractura por delante de los alambres de Kirschner. La sutura proximal es dispuesta en forma de 8 y la distal, en forma circular, utilizando un nailon 2.0 con aguja recta como transportador para el pasaje por debajo del tríceps. Las suturas se anudan mediante una modificación del nudo “nice knot”, logrando un nudo deslizante, autobloqueante, ajustable, sólido y fácil de realizar⁶ que facilita la compresión interfragmentaria. Luego se retira el *clamp* de puntas y se evalúa la estabilidad (Figura 4).

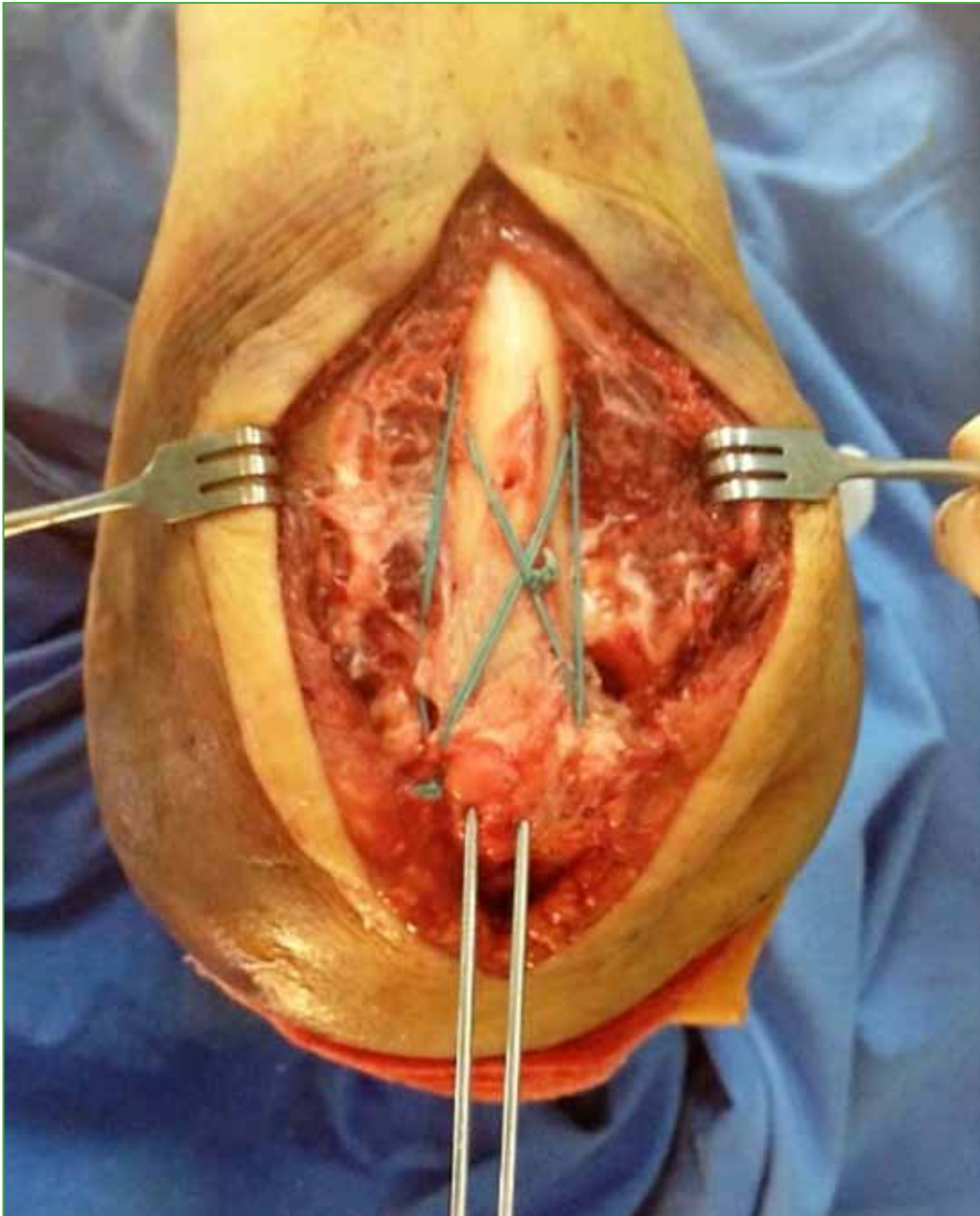


Figura 4. Osteosíntesis luego de anudar las suturas. Se evalúa la estabilidad.

Las clavijas se doblan sobre sí mismas (180°), se cortan y son impactadas en el hueso, antes de realizar una incisión longitudinal de 1 cm en el tendón del tríceps, en el sitio de su ingreso. Las incisiones en el tendón del tríceps son suturadas con material irreabsorbible para disminuir la posibilidad de migración proximal de las clavijas.

Se procede al control radioscópico y se cierra la herida por planos. Por último, se inmoviliza con valva de yeso con la muñeca libre durante una o dos semanas (según la fractura y la calidad ósea), luego, se retiran los puntos de sutura y comienza la rehabilitación (Figura 5).

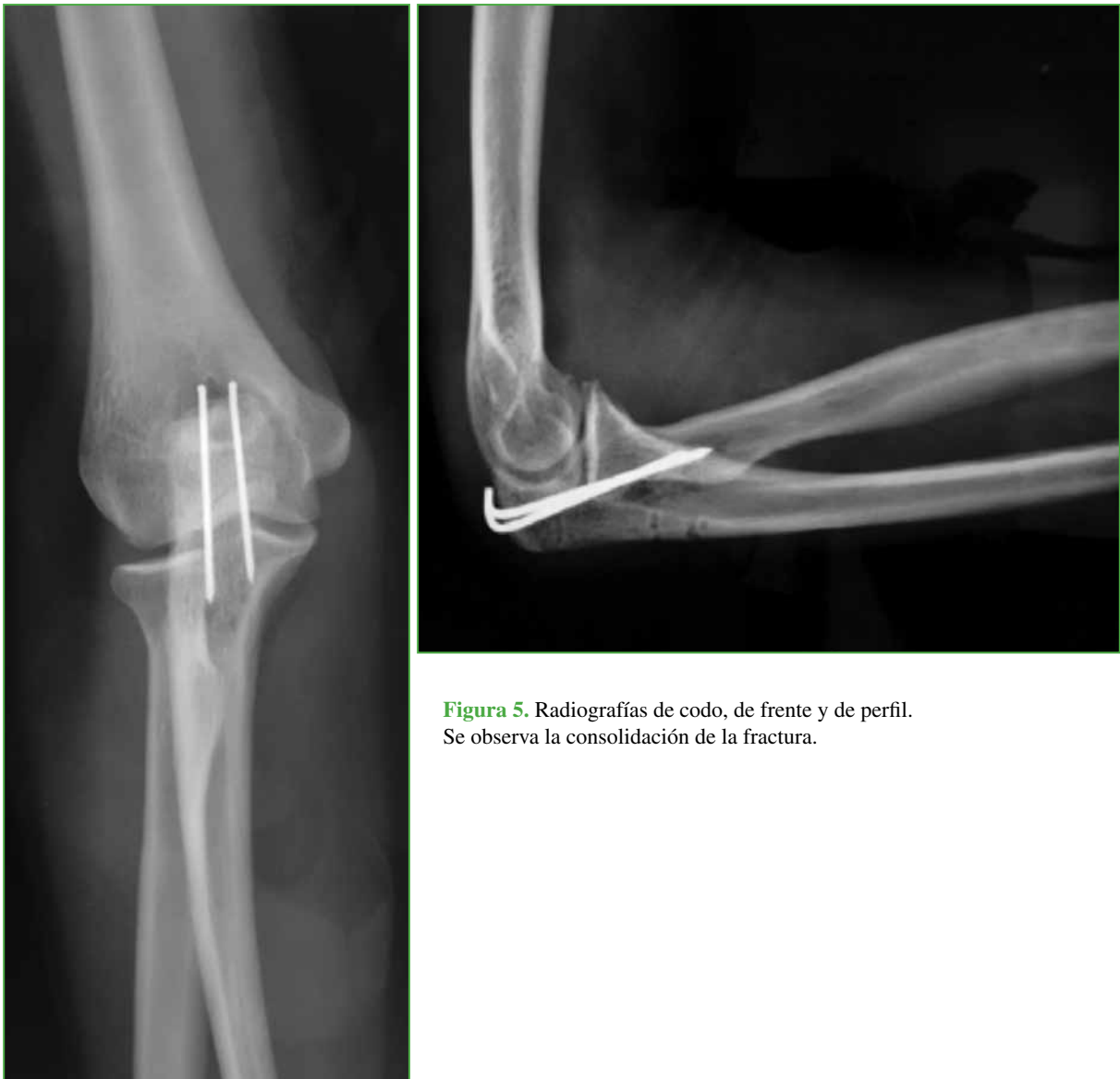

Figura 5. Radiografías de codo, de frente y de perfil. Se observa la consolidación de la fractura.

RESULTADOS

En 15 casos, la fractura comprometía el miembro dominante. En tres casos, se constataron lesiones asociadas: fractura de rótula contralateral (un paciente) y fractura de cúpula radial homolateral (2 pacientes). La edad promedio al sufrir la fractura fue de 68 años (rango 32-90) y el mecanismo más frecuente fue la caída de propia altura con impacto directo de la cara posterior del codo contra el suelo (22 pacientes) (Tabla 1).

Tabla 1. Datos demográficos

n	Edad	Sexo	Clasificación de la Clínica Mayo	Brazo	Dominante	Seguimiento
1	74	F	IIIA	D	D	36
2	72	F	IIA	I	D	36
3	76	F	IIA	D	D	36
4	68	F	IIA	D	D	36
5	34	F	IIA	I	D	36
6	86	F	IIA	I	D	32
7	68	F	IIIA	D	D	31
8	61	F	IIA	I	I	31
9	70	F	IIIA	I	D	30
10	84	F	IIA	D	D	30
11	74	F	IIIA	D	I	28
12	83	F	IIA	D	D	27
13	32	F	IIIA	D	D	24
14	59	F	IIA	I	D	22
15	60	M	IIA	D	D	22
16	88	F	IIA	I	D	22
17	56	M	IIIA	D	D	18
18	70	F	IIA	I	D	17
19	34	M	IIA	I	I	16
20	67	F	IIA	I	D	15
21	76	F	IIA	D	D	15
22	73	M	IIA	D	D	14
23	90	F	IIA	D	D	14
24	58	F	IIA	D	D	13
25	87	F	IIA	I	D	12

F = femenino, M = masculino, D = derecho, I = izquierdo.

Todas las fracturas consolidaron. El tiempo medio de consolidación radiográfica fue de 6.83 semanas (rango 6-10). El arco total de movilidad promedio para la flexo-extensión fue de 139° (rango 110-150°). La extensión promedio fue de -4,8° (rango 0-20°) y la flexión, de 143,8° (rango 130-150°). La pronosupinación se consiguió en forma completa, en todos los casos. Según la escala analógica visual, el puntaje promedio de dolor fue 0,44 (rango 0-2). El puntaje MEPS promedio fue de 96,6 (rango 85-100): cuatro resultados buenos y 21 excelentes (Tabla 2).

Tabla 2. Resultados

n	Tiempo de consolidación (semanas)	MEPS	EAV	Flexión(°)	Extensión(°)	Rango de movilidad(°)
1	8	100	0	145	0	145
2	10	95	0	140	10	130
3	6	100	0	150	0	150
4	6	100	1	140	0	140
5	6	100	0	150	15	135
6	8	85	2	150	10	140
7	6	85	0	130	20	110
8	8	100	1	140	5	135
9	6	100	0	145	5	140
10	6	100	0	150	0	150
11	8	100	0	140	10	130
12	6	95	1	150	5	145
13	8	85	2	150	0	150
14	6	100	0	140	0	140
15	6	100	0	150	5	145
16	6	95	0	140	10	130
17	6	100	1	150	0	150
18	6	100	0	140	0	140
19	8	100	1	140	5	135
20	6	100	0	150	0	150
21	6	100	0	140	0	140
22	8	95	0	140	10	130
23	6	100	0	145	0	145
24	NC	85	2	140	10	130
25	8	95	0	140	0	140
Promedio	6.833333333	96,6	0,44	143,8	4,8	139

MEPS = Mayo Elbow Performance Score, EAV = escala analógica visual.

Se produjeron cinco complicaciones menores. Un paciente tuvo una pérdida de reducción con una brecha de 3 mm respecto al posoperatorio inmediato. Cuatro pacientes (16%) presentaron migración proximal de uno de los alambres de Kirschner y solo dos refirieron dolor. Solo un paciente aceptó someterse a un segundo procedimiento para retirar los alambres de Kirschner. Otro paciente a quien se le retiraron los alambres de Kirschner no sufrió dolor, pero solicitó el retiro.

Ninguno refirió dolor o molestias en la cara posterior del cúbito, correspondiente a la zona de la sutura.

DISCUSIÓN

El sistema absorbe-tracción con alambres de Kirschner de 1,6 mm y alambre de 1,2 mm es el método de osteosíntesis más difundido para el tratamiento quirúrgico de las fracturas de olécranon IIA y IIIA de la Clasificación de la Clínica Mayo.⁷ Sin embargo, la localización subcutánea del alambre o las clavijas puede provocar dolor, lesiones cutáneas y requerir un segundo procedimiento para retirar el material de osteosíntesis.⁸⁻¹⁰

La alta tasa de complicaciones y la frecuente necesidad de retirar la osteosíntesis han llevado a repensar y revisar, en forma crítica, el procedimiento, con el objetivo de buscar nuevas variantes que permitan mejorar los resultados y disminuir las complicaciones. Muchos autores han publicado modificaciones de la técnica, tales como la colocación de clavijas bicorticales para aumentar la estabilidad del sistema y disminuir el porcentaje de migración proximal; el uso de un tornillo endomedular, un segundo alambre para el cerclaje, el uso de *fiberwire* o sutura de poliéster para realizar la osteosíntesis sin usar clavijas.¹¹⁻¹³ Lallis y Branstetter realizaron estudios en modelos cadavéricos de fracturas de olécranon y demostraron que la sutura ultrarresistente (*fiberwire*) tiene patrones de resistencia y fatiga equiparables a los de los alambres de 18 mm.¹⁴

Nosotros realizamos una modificación de la técnica clásica, en la cual efectuamos el sistema absorbe-tracción utilizando dos lazadas dobles de sutura ultrarresistente y dos clavijas de 1,6 mm, y demostramos que, con esta construcción, conseguimos una adecuada estabilidad mecánica, que lleva a una rápida recuperación funcional, menos irritación cutánea y dolor en el borde posterior del cúbito, debido a la ausencia del nudo del alambre y al cierre prolijo del tríceps una vez impactadas las clavijas. Si es necesario retirar el material, serían solo las clavijas, y este es un procedimiento menos invasivo que el necesario para retirar toda la construcción en un absorbe-tracción clásico.

Hemos utilizado este sistema como método de fijación de osteotomías de olécranon para tratar fracturas de húmero distal y los resultados fueron satisfactorios. Estos casos no han sido incluidos en el presente estudio.

Consideramos importante destacar que las complicaciones de esta serie no tienen relación con la modificación de la técnica objeto de este estudio.

Las limitaciones de este estudio fueron su carácter retrospectivo, el escaso número de pacientes y el corto período de seguimiento.

CONCLUSIONES

El sistema absorbe-tracción utilizando suturas de alta resistencia en lugar de alambre es una opción a la hora de realizar la osteosíntesis de las fracturas de olécranon tipos IIA y IIIA. Los resultados clínicos y radiográficos de esta serie han sido satisfactorios, con una tasa baja de complicaciones. El uso de suturas ultrarresistentes provee una adecuada estabilidad mecánica y provoca menos molestias en la cara posterior del cúbito a causa del implante. Consideramos que esta modificación, además de simplificar el procedimiento, disminuye la necesidad de una segunda intervención para el retiro del alambre.

Conflicto de intereses: Los autores no declaran conflictos de intereses.

ORCID de S. Arguelles: <http://orcid.org/0000-0002-9002-5687>
ORCID de J. Soutullo: <http://orcid.org/0000-0001-9540-4849>

ORCID de E. Pereira: <http://orcid.org/0000-0001-7307-7824>

BIBLIOGRAFÍA

- Schneider M, Nowak T, Bastian L, Katthagen JC, Isenberg J, Rommens PM, et al. Tension band wiring in olecranon fractures: The myth of technical simplicity and osteosynthetic perfection. *Int Orthop* 2014;38:847-55. <https://doi.org/10.1007/s00264-013-2208-7>
- Romero JM, Miran A, Jensen CH. Complications and reoperation rate after tension-band wiring of olecranon fractures. *J Orthop Sci* 2000;5:318-20. <https://doi.org/10.1007/s00776000050318.776>

3. Helm RH, Hornby R, Miller SW. The complications of surgical treatment of displaced fractures of the olecranon. *Injury* 1987;18:48-50. [https://doi.org/10.1016/0020-1383\(87\)90386-x](https://doi.org/10.1016/0020-1383(87)90386-x)
4. Claessen F, Braun Y, Peters R, Dyer G, Doornberg J, Ring D. Factors associated with reoperation after fixation of displaced olecranon fractures. *Clin Orthop Relat Res* 2016;474:193-200. <https://doi.org/10.1007/s11999-015-4488-2>
5. Wanlin K, Sunghum C, Jun O Y, Ho Youn P, Sunhwa K, Jin Sam K. Double tension band wiring for the treatment of olecranon fractures. *J Hand Surg Am* 2014;39:2438-43. <https://doi.org/10.1016/j.jhssa.2014.09.020>
6. Boilleau P, Alami G, Rumian Adam, Schwartz D, Trojani C, Seidl A. The doubled suture Nice Knot. *Orthopedics* 2017;40(2):e382-e386. <https://doi.org/10.3928/01477447-20161202-05>
7. Schleimann B, Raschke M J, Groene P, Weimann A, Wahnert D, Lenschow S, et al. Comparison of tension band wiring and precontoured locking compression plate fixation in Mayo type IIA olecranon fractures. *Acta Orthop Belga* 2014;80:106-11. http://www.actaorthopaedica.be/assets/2211/17-Schliemann_et_al.pdf
8. Hak DJ, Galladay GJ. Olecranon fractures treatment options. *J Am Acad Orthop Surg* 2000;8:266-75. PMID: 10951115
9. Romero JM, Miram A, Jonsen CH. Complications and re-operation rate after tension-band wiring of olecranon fractures. *J Orthop Sci* 2000;5:318-20. <https://doi.org/10.1007/s007760000050318.776>
10. Chan KW, Donnelly KJ. Does K wire position in tension band wiring of olecranon fractures affects its complications and removal of metal rate? *J Orthop* 2015;12:111-7. <https://doi.org/10.1016/j.jor.2014.04.018>. eCollection 2015 Jun
11. Carofino BC, Santangelo SA, Kabadi M, Mazzocca AD, Browner BD. Olecranon fractures repaired with fiber wire or metal wire tension banding: A biomechanical comparison. *Arthroscopy* 2007;23(9):964-70. <https://doi.org/10.1016/j.arthro.2007.03.008>
12. Das A, Jariwala A, Watts A. Suture repair of simple transverse olecranon fractures and Chevron olecranon osteotomy. *Tech Hand Up Extrem Surg* 2016;20(1):1-5. <https://doi.org/10.1097/BTH.000000000000106>
13. Bateman D, Barlow JD, Van Beek C, Abboud JA. Suture anchor fixation of displaced olecranon fractures in the elderly: A case series and surgical technique. *J Shoulder Elbow Surg* 2015;24(7):1090-7. <https://doi.org/10.1016/j.jse.2015.02.017>
14. Lallis SJ, Branstetter JG. The use of three types of suture and stainless steel wire tension banding for the fixation of simulated olecranon fractures. *J Bone Joint Surg Br* 2010;92:315-19. <https://doi.org/10.1302/0301-620X.92B2.22596>