

Condromatosis sinovial extrarticular de pie

Reporte de un caso y revisión bibliográfica

EMILIO C. CORINALDESI

*Hospital Municipal de Agudos "Dr. Leónidas Lucero",
Bahía Blanca, Buenos Aires*

Recibido el 18-3-2015. Aceptado luego de la evaluación el 20-7-2015 • Dr. EMILIO C. CORINALDESI • ecorinaldesi@gmail.com

Resumen

La condromatosis sinovial es una lesión poco frecuente caracterizada por la metaplasia cartilaginosa de la membrana sinovial de pequeñas y grandes articulaciones. Se suelen observar múltiples nódulos cartilaginosos y un grado variable de destrucción articular. Las manifestaciones clínicas son variables y dependen de la localización y el estadio de la enfermedad. Nuestra paciente concurre con una tumoración en la planta del pie a nivel de la raíz del segundo y tercer dedo, de meses de evolución. Luego de los estudios por imágenes correspondientes y evidenciar la extensión dorsal de la lesión, se decidió realizar la resección en bloque a través de doble abordaje; el análisis anatomopatológico informó condromatosis sinovial. La ausencia de extensión intrarticular fue constatada en la cirugía. Este caso representa una manifestación poco frecuente de la patología no solo por su localización, sino también por su ubicación extrarticular. Según nuestra búsqueda bibliográfica, no se han publicado reportes de casos con condromatosis sinovial extrarticular avanzada (grado 3) en el antepié y creemos que debería ser considerada dentro de las lesiones tumorales de aspecto cartilaginoso en esta localización.

Palabras clave: Condromatosis sinovial; lesiones seudotumorales; metaplasia sinovial.

Nivel de Evidencia: IV

EXTRA-ARTICULAR SYNOVIAL CHONDROMATOSIS OF THE FOOT. CASE REPORT AND LITERATURE REVIEW

Abstract

Synovial chondromatosis is a rare condition characterized by synovial metaplasia of the synovial layer affecting large and small joints. Multiple cartilaginous nodules and a variable degree of joint destruction are frequently observed. The clinical presentation varies and depends on the localization and grade of the condition. This patient presented with a painful plantar tumor in the root of the second and third finger. After the correct imaging studies en bloc resection using a double approach was performed. The histopathological exam informed synovial chondromatosis. Absence of joint involvement was confirmed during surgery. This case represents a rare presentation of the synovial chondromatosis not only for the localization on the foot but also for its extra-articular location. According to our literature review, case reports on high-grade extra-articular synovial chondromatosis of the forefoot are lacking, and we think that this entity must be considered in the differential diagnosis of the tumoral cartilaginous lesions in this location.

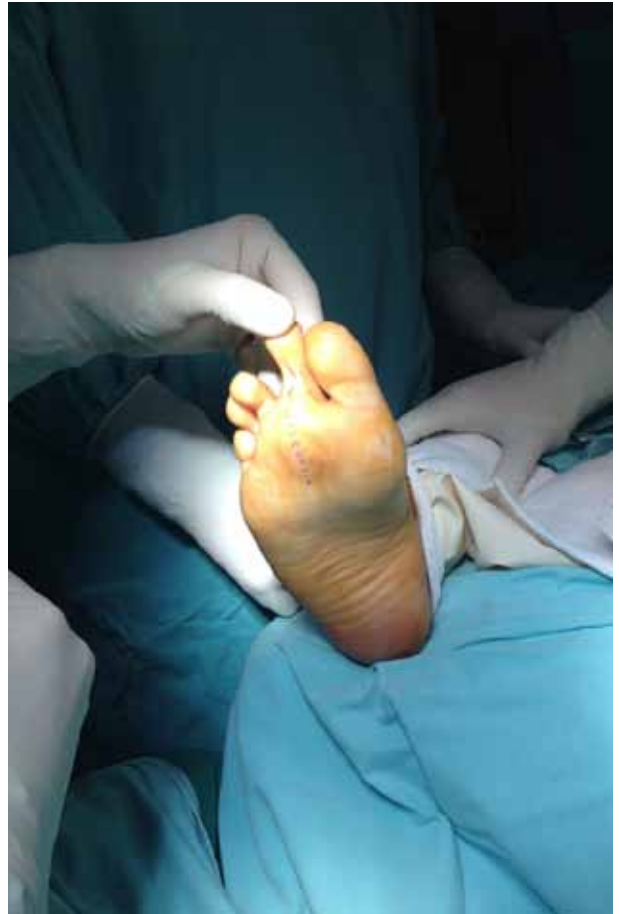Key words: Synovial chondromatosis; pseudotumoral lesions; synovial metaplasia

Level of Evidence: IV

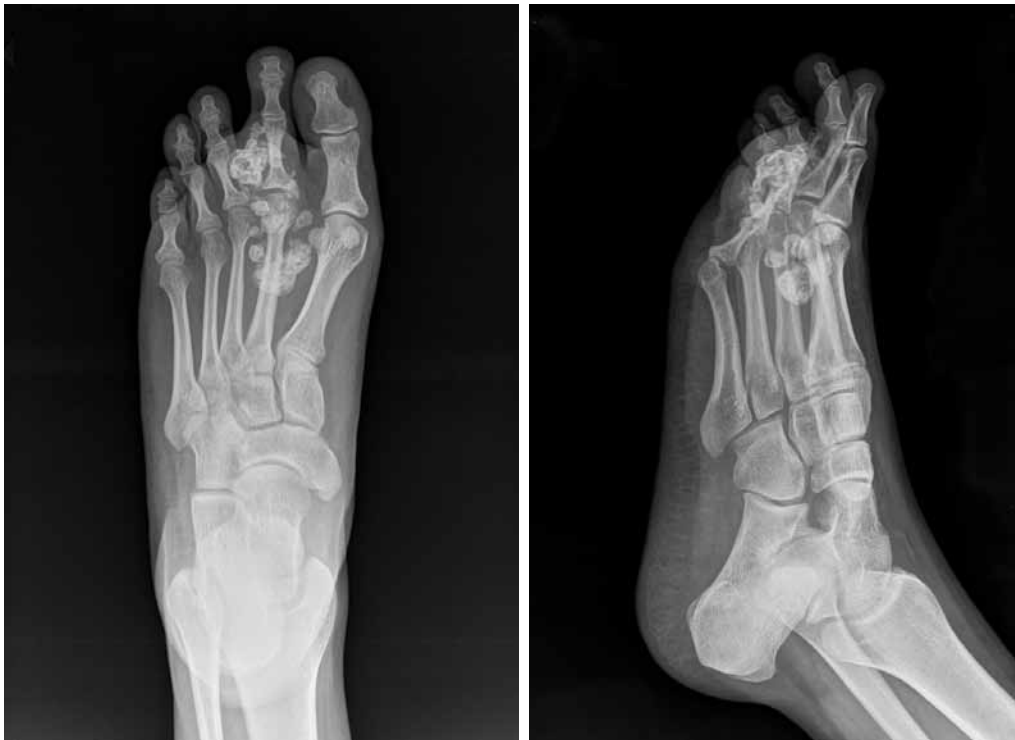Conflicto de intereses: El autor no declara conflictos de intereses.

Caso clínico

Mujer de 19 años de edad, que consulta por una tumoración en la planta del pie derecho, en la cabeza del segundo metatarsiano, de un año de evolución (Figura 1). La paciente no refiere episodios traumáticos en esa localización. Por su ubicación plantar a la cabeza del segundo metatarsiano, esta tumoración le provoca una gran dificultad para deambular y apoyar el miembro afectado; tiene un puntaje funcional de la *Musculoskeletal Tumor Society* de 8/30. Se realizan estudios por imágenes (radiografías, tomografía computarizada) (Figuras 2 y 3) y se observan múltiples calcificaciones rodeando la segunda articulación metacarpofalángica con extensión hacia el segundo dedo y hacia la base del segundo metatarsiano. Se decide efectuar la resección en bloque de la lesión (Figura 4) y se observan macroscópicamente nódulos de aspecto osteocondilaginoso de tamaño variable y de localización extrarticular, así como otros nódulos extendidos hacia proximal y de localización dorsal a la lesión principal (Figura 5). Se puede reseccionar la lesión en bloque, con un buen plano de clivaje y sin compromiso evidente de vainas tendinosas ni invasión articular. Se envía el material a anatomía patológica y el resultado del estudio es condromatosis sinovial (Figura 6). La paciente tiene una buena evolución posoperatoria, sin evidencia radiográfica de lesiones residuales; en la actualidad, deambula con apoyo progresivo, con buena tolerancia y sin signos de recidivas a los seis meses de la resección amplia de la lesión y el puntaje funcional de la *Musculoskeletal Tumor Society* es de 28/30.



▲ Figura 1. Imagen preoperatoria.



▲ Figura 2. Radiografías preoperatorias.

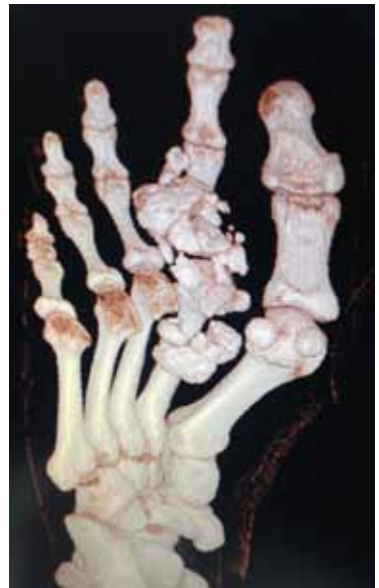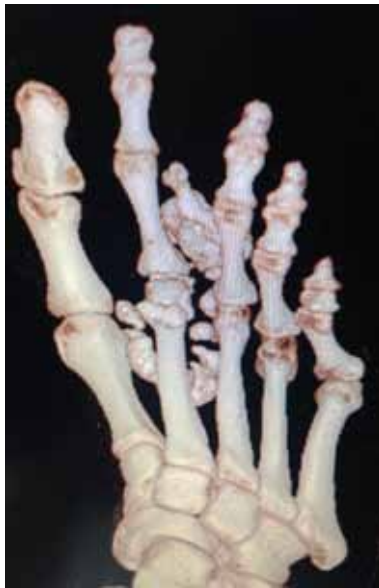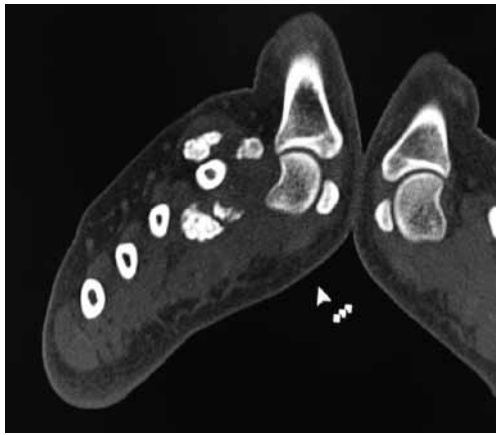


Figura 3. Tomografía computarizada preoperatoria.

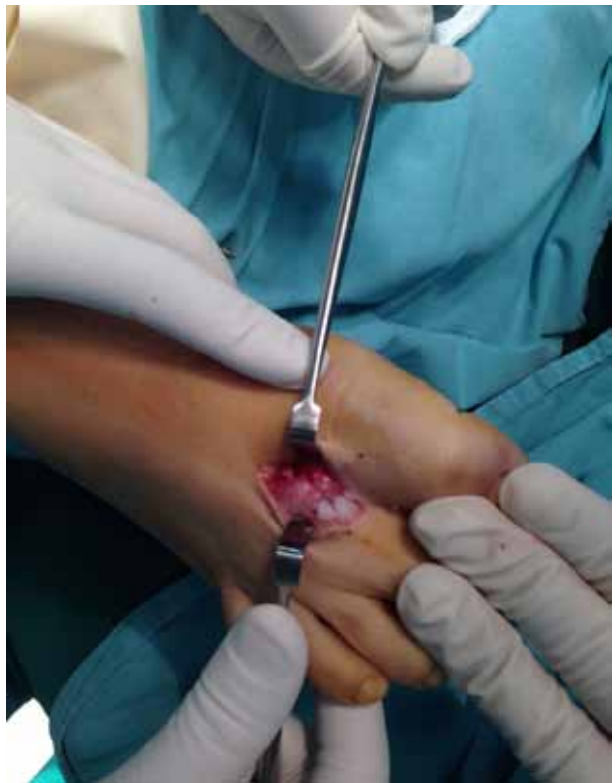
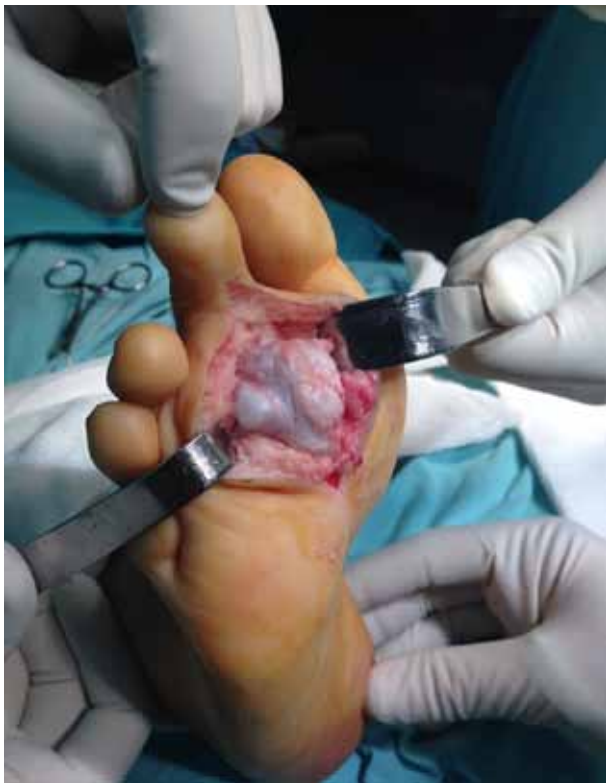
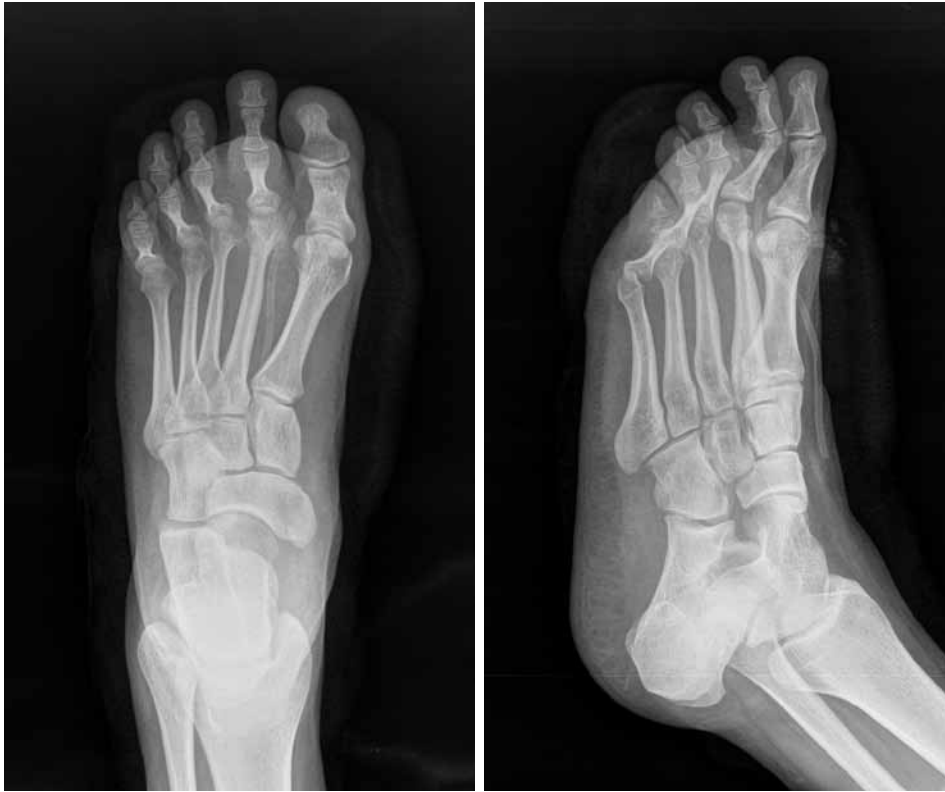Figura 4. Imagen intraoperatoria. Doble abordaje.

Discusión

La condromatosis sinovial es una lesión poco frecuente, que se caracteriza por la metaplasia cartilaginosa de la membrana sinovial con la habitual formación de cuerpos libres osteocartilaginosos y que típicamente afecta grandes articulaciones.¹ Por lo general, el compromiso es monoarticular y es más frecuente en varones entre la tercera

y quinta décadas de la vida. La localización en el tobillo y el pie es infrecuente y, dentro de esta localización, lo más frecuente es en la articulación tibioastragalina.

La primera descripción de esta patología corresponde a Henderson y Jones en 1923 como un cuadro que afecta a las articulaciones, principalmente la rodilla y la cadera.² Se caracteriza por presentar tres fases descritas por Milgram³ y, de acuerdo con estas, se pueden encontrar

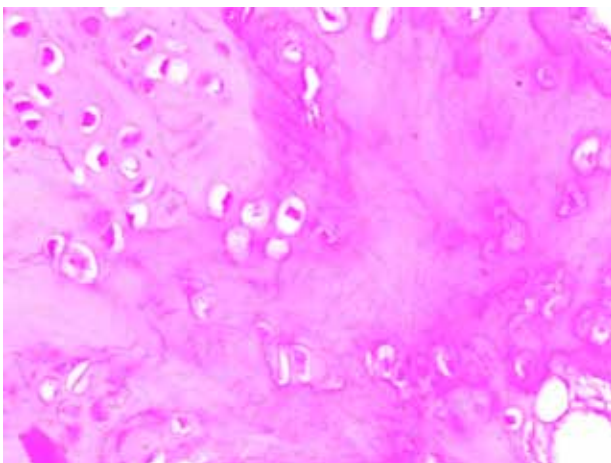


▲ **Figura 5.** Radiografías posoperatorias.

distintas características patológicas. Esta clasificación incluye un estadio inicial en el que se observa una patología localizada en la sinovial sin cuerpos libres articulares, un estadio intermedio en el que se observan ambas características con predominio de alguna de las dos y un tercer estadio en el que predominan los cuerpos libres articulares, sin patología sinovial detectable. Lo más frecuente, al momento del diagnóstico, es la presencia de múltiples nódulos cartilaginosos y, en algunas ocasiones, un grado variable de destrucción articular. Con menor frecuencia esta metaplasia puede aparecer en la membrana sinovial

de vainas tendinosas y bolsas serosas, cuya localización más frecuente son las manos y los pies. Por otro lado, la condromatosis sinovial se puede clasificar en primaria, cuando asienta sobre una articulación sana, y secundaria cuando se localiza en articulaciones con grados variables de osteoartrosis, artritis reumatoide, osteonecrosis o alguna otra afección articular.⁴ No hemos encontrado publicaciones sobre condromatosis sinovial extrarticular localizada en el antepié.

Las manifestaciones clínicas son variables y dependen de la localización y el estadio de la enfermedad, y oscilan entre episodios de inflamación articular y sensación de bloqueos, dolor articular, masa palpable y parestesias por compresión de estructuras neurovasculares.² Con respecto a los métodos de diagnóstico, la radiografía simple puede aportar mucha información principalmente en los estadios avanzados (grado 3 de Milgram) cuando el depósito de calcio sobre los nódulos cartilaginosos los torna más evidentes por este método.



◀ **Figura 6.** Microscopia de la lesión.

Asimismo, es posible detectarla en las radiografías si hay erosiones articulares y una artropatía degenerativa secundaria a la lesión del cartílago articular producto de los cuerpos libres articulares. La tomografía computarizada también es un método válido de diagnóstico y es más útil en el estadio 3 por la presencia de depósitos de calcio sobre la metaplasia cartilaginosa de la membrana sinovial. Por último, la resonancia magnética también es un método recomendado y permite detectar alteraciones de la sinovial en estadios más tempranos (grados 1 y 2 de Milgram), es posible visualizar nódulos o engrosamientos de la sinovial que pueden orientar al diagnóstico. De todas maneras, el método más eficaz para llegar al diagnóstico es el análisis anatomopatológico de la biopsia sinovial, el cual arroja la presencia de nódulos de cartílago hialino maduro sobre la capa subsinovial de la membrana sinovial y de nódulos de cartílago maduro con una osificación central y un anillo osteoblástico.^{2,5-7}

Con respecto al tratamiento recomendado, existen algunos aspectos por considerar. Por un lado, la ubicación (pequeñas o grandes articulaciones) y el estadio (grados de Milgram). Los tratamientos propuestos varían desde una sinovectomía artroscópica en articulaciones, como la rodilla y la cadera, acompañada de resección de cuerpos libres articulares, hasta la sinovectomía amplia, abierta y eventualmente artroplastias o artrodesis en situaciones de compromiso articular avanzado.⁸⁻¹⁰

En cuanto a la probabilidad de recidiva, según algunos reportes publicados, el porcentaje es variable y, en el caso de la sinovectomía abierta y la resección de cuerpos libres articulares en la cadera, es del 22%.² En una revisión sistemática reciente, de Sa y cols. comunican una tasa de recidiva del 7% luego de la sinovectomía artroscópica y la remoción de cuerpos libres.⁴ La probabilidad de recidiva está relacionada directamente con la resección incompleta de los cuerpos libres articulares y de la membrana sinovial, ya sea por métodos abiertos o artroscópicos. Ogilvie-Harris y cols. obtuvieron un porcentaje de

recidiva significativamente bajo en pacientes tratados con sinovectomía artroscópica en una serie de 13 pacientes, al compararla con la sinovectomía abierta.¹¹ No obstante, se han publicado reportes que informan recidivas luego de la sinovectomía artroscópica inicial, la sinovectomía química, la sinovectomía abierta e incluso posartrodesis de rodilla.¹² No hallamos comunicaciones sobre la recidiva tras la resección amplia en el tobillo o el pie.

Otro aspecto por destacar es la probabilidad de una transformación neoplásica de la condromatosis sinovial. Clásicamente la probabilidad de un proceso maligno ha sido del 5% y el tipo más frecuente es el condrosarcoma de bajo grado.⁸ Galat y cols., en su serie de ocho condromatosis sinoviales de pie y tobillo reportan dos pacientes con transformación maligna que fueron amputados, ambos con diagnóstico de condrosarcoma de bajo grado.¹ Por lo general, la aparición agresiva, el crecimiento rápido, con destrucción de estructuras vecinas y múltiples recidivas después del tratamiento quirúrgico deben hacer sospechar una posible transformación maligna y es preciso solicitar una biopsia para descartarla antes de continuar con el tratamiento.

El caso presentado resulta una manifestación poco frecuente de la patología no solo por su localización en el antepié, sino también por su ubicación extrarticular. Según nuestra búsqueda bibliográfica, no se han publicado informes de casos de condromatosis sinovial extrarticular avanzada (grado 3) de localización en el antepié. Galat y cols. publicaron su serie de ocho casos de condromatosis sinovial en tobillo y pie.¹ Solo dos de estos ocho pacientes tenían compromiso en el pie y su localización era en el mediopié. Uno de los ocho tenía una ubicación extrarticular: por delante de la articulación tibioastragalina. Resulta importante evaluar la presencia de esta patología en lesiones tumorales o pseudotumorales en distintas localizaciones y en lesiones osteocartilaginosas, extrarticulares del antepié, ya que no hemos hallado en la bibliografía reportes en esta localización.

Bibliografía

1. Galat D, Ackerman DB, Spoon D, Turner N, Shives T. 2008. Synovial chondromatosis of the foot and ankle. *Foot Ankle Int* 2008;9(3):312-7.
2. Kim RS, Shin SJ, Seo KB, Teong CT, Hyun CL. (2013) Giant extraarticular synovial osteochondromatosis of the sinus tarsi: A case report. *J Foot Ankle Surg* 2013;52:227-30.
3. Milgram JW, Hadesman WM. Synovial osteochondromatosis in the subacromial bursa. *Clin Orthop* 1998;236:154-9.
4. de Sa D, Horner N, MacDonald A, Simunovic N, Ghert M, Philippon M, Ayeni O. Arthroscopic surgery of synovial chondromatosis of the hip: a systematic review of rates and predisposing factors of recurrence. *Arthroscopy* 2014;30(11):1499-1504.
5. Gulati A, Williamson DM. Synovial chondromatosis: A rare cause of a dislocated metatarso-phalangeal joint. *Foot Ankle Surg* 2010;16:e21-e23.
6. Chiang CH, Jou IM, Wang PH, Chern TC, Huang MT. (2011). Synovial osteochondromatosis of the second metatarsophalangeal joint: A case report. *J Foot Ankle Surg* 2011;50:458-61.
7. Tania S, Cura M. Primary synovial chondromatosis of the ankle joint presenting as a monoarthritis. *BMJ Case Rep* doi:10.1136/bcr-2013-202186.

8. Evans S, Boffano M, Chaudhry S, Jeys L, Grimer R. Synovial chondrosarcoma arising in synovial chondromatosis. *Sarcoma* 2014;2014:647939.
9. Osti L, Papalia R, Del Buono A, Denaro V, Maffulli N. Recurrence of synovial chondromatosis of the Hoffa's body. *Knee Surg Sports Traumatol Arthrosc* 2009;17:1421-4.
10. Jeon IH, Ihn JC, Kyung HS. Recurrence synovial chondromatosis of the glenohumeral joint after arthroscopic treatment. *Arthroscopy* 2004;20(5):524-7.
11. Ogilvie-Harris DJ, Saleh K. Generalized synovial chondromatosis of the knee: A comparison of removal of the loose bodies alone with arthroscopic synovectomy. *Arthroscopy* 1994;10:166-70.
12. Church JS, Bredahl WH, Janes GC. Recurrent synovial chondromatosis of the knee after radical synovectomy and arthrodesis. *J Bone Joint Surg Br* 2006;88:673-5.